CONGRÈS PÉRIODIQUE INTERNATIONAL

D'OPHTHALMOLOGIE

—

3e SESSION.

—

2e CONGRÈS DE PARIS

12, 13 ET 14 AOUT 1867.

GAND, TYPOGRAPHIE DE I.-S VAN DOOSSELAERE.



Imp Simonau & Toovey Bruxelles

PROFESSEUR ALB. VON GRAEFE.

Président du Congrès

Imp. Simonau & Toovey, Bruxelles

PROFESSEUR HELMHOLTZ,

Inventeur de l'Ophthalmoscope

CONGRÈS PÉRIODIQUE INTERNATIONAL

D'OPHTHALMOLOGIE

COMPTE-RENDU,

COMPRENANT

LES PROCÈS-VERBAUX DES SÉANCES, LES MÉMOIRES LUS OU DÉPOSÉS, ETC.,

RÉDIGÉS, TRADUITS ET MIS EN ORDRE

PAR MM. LES Drs GIRAUD-TEULON & WECKER
Secrétaires,

PUBLIÉ, AU NOM DU BUREAU,

PAR LE Dr WARLOMONT,

Membre titulaire de l'Académie Royale de Médecine de Belgique,
Rédacteur en chef des *Annales d'Oculistique* etc.

3e SESSION,

2e CONGRÈS DE PARIS

12, 13 ET 14 AOUT 1867.

PARIS,
J.-B. BAILLIÈRE, LIBRAIRE-ÉDITEUR,
rue Hautefeuille, 19.

ET POUR TOUTE L'ALLEMAGNE, chez MUQUARDT
Verlag Expedition à LEIPZIG.

1868

R31446

CONGRÈS PÉRIODIQUE INTERNATIONAL

D'OPHTHALMOLOGIE

3e SESSION

2e CONGRÈS DE PARIS

12, 13 ET 14 AOUT 1867.

Dans sa séance du 3 octobre 1862, le Congrès, avant de se séparer, avait, en exécution de l'article VII de son règlement, voté le 30 septembre, décidé que la troisième session du Congrès aurait son siège à Vienne en 1866, et avait nommé à cette fin au dit siège, pour le représenter jusqu'à cette époque, un Comité composé de :

MM. le professeur Jaeger, père,
le professeur Arlt,
le docteur Gulz,
le professeur Jaeger fils,
le professeur Stellwag von Carion,
le docteur Blodig.

En suite de cette décision, la circulaire suivante avait été adressée,

par le Comité de Vienne, au mois de février 1866, *à MM. les Membres du Congrès périodique international d'ophthalmologie.*

MONSIEUR ET TRÈS HONORÉ CONFRÈRE,

Le « *Congrès périodique international d'ophthalmologie*, » constitué à Paris en 1862, a choisi Vienne pour siège de sa prochaine réunion (1866), et, conformément à l'art. VII du Règlement(1), il a désigné MM. le professeur Frédéric Jaeger. le professeur Edouard Jaeger, le professeur Arlt, le docteur Gulz, le professeur Stellwag von Carion et le docteur Blodig, comme membres du Comité. Le docteur Blodig ayant, depuis lors, été appelé à occuper une chaire d'ophthalmologie à l'Université de Gratz, et les professeurs Stellwag von Carion et Edouard Jaeger, chevalier de Jaxtthal, n'ayant pu accorder leur concours au Comité, les soussignés ont cru devoir s'occuper seuls des mesures préparatoires à prendre.

Nous vous invitons donc, Monsieur et très honoré confrère, à vous rendre à la réunion qui se tiendra cette année à Vienne. Nous portons en même temps à votre connaissance que le Gouvernement en a donné l'autorisation, et que l'Académie Impériale des Sciences a mis à la disposition du Congrès, pour ses séances, les locaux de l'édifice qui appartenait autrefois à l'Université, et actuellement à ladite Académie. En outre, les chefs des divers établissements et collections ophthalmologiques (le professeur Arlt et le professeur Ed. Jaeger à l'hôpital général, le professeur Stellwag von Carion au Joséphinum et le médecin en chef Koller à l'hôpital Rudolfstiftung), se sont offerts à mettre leurs salles de malades, leurs préparations, leurs dessins, etc., à la disposition des membres de l'assemblée, individuellement ou par groupes, en vue de faciliter les discussions et les recherches scientifiques.

Les conseils d'hommes considérables et des exigences locales tirées surtout du climat, nous ont déterminés à choisir les derniers jours du mois d'août pour la convocation de l''assemblée. En conséquence, le professeur F. Jaeger, Chevalier de Jaxtthal, ouvrira *la première séance générale, le samedi 25 août à 10 heures, dans la salle verte de l'ancien édifice de l'Université, Place de l'Université.*

MM. les membres qui auraient à faire quelque communication au Congrès sont priés de vouloir bien en donner avis au bureau, avant le moment de la réunion, afin que le programme des lectures et dis-

(1) *Compte rendu du Congrès de Paris*, p. 27. — Paris, 1863.

cussions puisse être dressé à temps. Ils voudront également bien faire en sorte de pouvoir en déposer soit le résumé, soit la teneur complète sur le bureau, avant la clôture de la session, pour ne pas arrêter la rédaction et la publication du compte-rendu. (Art. XIX du Régl.)

Ceux de Messieurs nos confrères qui ont été élus à Paris, en 1862, membres des Comités permanents pour les villes et les pays divers, sont instamment priés de répandre autant que possible cette invitation parmi leurs confrères de leur rayon, afin qu'elle parvienne à temps à la connaissance de ceux d'entre eux dont les adresses nous sont inconnues.

Les soussignés qui, individuellement, sont prêts à donner, de vive voix ou par écrit, tous les renseignements qui pourraient leur être demandés avant l'époque de la réunion, et à se charger de toutes les commissions qui pourraient leur être confiées, se réuniront, le 24 août à 9 heures du soir, à l'hôtel de l'Europe, Leopoldstadt, Asperngasse, pour souhaiter la bien-venue à leurs honorables confrères de l'étranger, qu'ils invitent à ce rendez-vous.

Vienne, février 1866.

Professeur Fr. Jaeger, Chev. de Jaxtthal,
Schottenhof.

Prof. Arlt, Mölkerbastei 8.

Doct. Gulz, Hof 13.

Des circonstances malheureuses, la guerre d'Allemagne dont l'Autriche était le théâtre à l'époque même où la réunion devait avoir lieu, vinrent y mettre obstacle et, dès le mois de juin, toute illusion ayant cessé sur la possibilité de cette réunion, avis fut donné, par la voie des journaux d'ophthalmologie, qu'elle se trouvait ajournée à l'année 1867.

Le Comité de Vienne s'était encore mis, cette année, en mesure de répondre dignement à l'honneur qui lui était dévolu, quant des incidents nouveaux vinrent se produire, qui devaient l'en priver une seconde fois.

La circulaire suivante donne l'exposé de ces circonstances et des résolutions qui en furent la suite et d'où sortit la troisième session du Congrès d'ophthalmologie dont nous venons rendre compte.

CIRCULAIRE.

MONSIEUR ET TRÈS HONORÉ CONFRÈRE,

Le *Congrès périodique international d'ophthalmologie,* constitué à Paris en 1862, avait choisi Vienne pour lieu de sa prochaine assemblée, fixée primitivement au mois d'août 1866. Les commotions politiques dont l'Allemagne était le théâtre, au moment de la réunion projetée, ont, une première fois, conduit le *Comité* directeur de Vienne à ajourner d'une année la convocation du Congrès.

De nouvelles circonstances viennent de lui inspirer la résolution de changer aujourd'hui, non l'époque, mais le lieu de la réunion. Le mouvement général qui, de tous les points du monde, dirige vers l'Exposition universelle tant d'étrangers, et l'ouverture d'un congrès international général de médecine à Paris, indiquée pour le 16 août, ont paru à MM. les membres du Comité de Vienne des motifs impérieux de décliner, pour cette année encore, l'honneur de recevoir dans leur capitale les membres du *Congrès ophthalmologique*, et de désigner Paris pour siége de cette assemblée; en conséquence, le *Comité de Vienne* a invité le *Comité permanent de Paris* à se substituer à lui, pour préparer l'organisation du Congrès ophthalmologique de 1867, et lui a, à cet effet, transmis tous ses pouvoirs.

Tout en regrettant qu'une circonstance nouvelle les prive de rendre cette année au berceau de la science ophthalmologique la visite légitime qu'ils lui doivent, les membres du *Comité de Paris*, reconnaissant les avantages matériels que peut présenter cette année une réunion dans leurs murs, déclarent accepter avec dévouement la tâche qui leur est déléguée.

Nous avons donc l'honneur, Monsieur et très honoré confrère, de vous inviter à prendre part à l'assemblée qui se tiendra cette année à Paris, les 12, 13 et 14 *août*, dates qui précèdent immédiatement celle de l'inauguration du *Congrès* MÉDICAL *international.*

Ceux de Messieurs nos confrères qui ont été élus à Paris, en 1862, membres des comités permanents au lieu de leur résidence, sont instamment priés de répandre, autant que possible, cette invitation dans leur rayon, afin qu'elle parvienne en temps utile à la connaissance des confrères dont les adresses nous sont inconnues.

Il est à désirer que les membres du Congrès qui veulent y faire

des communications s'adressent préalablement à l'un des soussignés pour une inscription assurant leur tour de parole ; et si les communications sont écrites, il serait convenable que les mémoires fussent déposés à l'avance entre les mains du secrétaire.

Il ne sera point dressé de programme préalable, le bureau définitif ayant seul à régler l'ordre des discussions suivant leur importance.

La première séance, qui commencera par la nomination du bureau définitif, aura lieu le 12 août, à 9 heures précises du matin, dans la *Salle du Grand-Orient de France*,, rue Cadet.

Pour faciliter à nos confrères les rapports préalables, une réunion préparatoire aura lieu le 11 août, à 8 heures du soir, chez notre président honoraire perpétuel, M. Sichel, qui veut bien mettre ses salons à la disposition de ses confrères (50, *Chaussée d'Antin*).

Les cartes d'entrée seront distribuées chez MM. les secrétaires Giraud-Teulon, 17, rue du Helder, et L. Wecker, 7, avenue d'Antin, dès le 11 et dans la matinée du 12 août, contre le montant de la cotisation.

Le Comité croit devoir rappeler ci-après les principales dispositions du règlement adopté par le Congrès en 1862.

Paris, le 30 avril 1867.

Dr Sichel père,

Président honoraire perpétuel du Congrès international d'ophthalmologie.

Dr Giraud-Teulon,

L. Wecker, *Secrétaires* (1).

RÈGLEMENT.

Article premier. — Le but du *Congrès périodique international d'ophthalmologie* est de seconder les progrès de la science ophthalmologique et de servir de centre aux médecins qui la cultivent. Elle s'interdit toute discussion étrangère à ce but.

Art. II. — Le nombre des membres est illimité.

Art. III. — Pour faire partie du Congrès, il faut justifier d'un diplôme de docteur en médecine ou en chirurgie, ou de docteur ès-sciences, ou de tout autre titre légal équivalent, ou enfin présenter des titres scientifiques d'une notoriété non douteuse.

Art. IV. — Les candidats sont admis sur la présentation de leur diplôme ou de leurs titres scientifiques, à moins que dix membres ne réclament le scrutin secret sur leur admission.

Art. V. — Les sessions du Congrès auront lieu tous les quatre ans et seront d'une durée de dix jours.

(1) M. Desmarres, par suite de convenances toutes personnelles, a décliné le renouvellement de son mandat et en a exprimé ses regrets à ses collègues.

Art. VI. — Le siége de la réunion change à chaque session.

Art. VII. — Avant de clore une session, le Congrès fixe le siége de sa prochaine réunion, et nomme audit siége un comité provisoire qu'elle investit d'un pouvoir souverain pour la direction des affaires et la centralisation administrative. Ce pouvoir expirera après l'ouverture de la session suivante.

Art. VIII. — Le bureau est composé d'un président, de deux vice-présidents, d'un secrétaire-trésorier, qui remplit en même temps les fonctions d'archiviste, et d'un secrétaire-adjoint qui partage les fonctions du secrétaire et le remplace en cas d'absence. Parmi les membres du bureau, le secrétaire au moins doit habiter la ville ou aura lieu la réunion du Congrès.

Art. IX. — Le président dirige les débats et maintient l'ordre pendant les séances. Avec le concours du bureau, il règle les heures des séances, fixe l'ordre du jour et nomme les commissions. Le procès-verbal et les décisions du Congrès ne sont signés que par le président et le secrétaire.

Art. X. — Le secrétaire rédige les procès-verbaux et la correspondance, en donne lecture, distribue les cartes et reçoit la cotisation, qui est provisoirement fixée à 10 fr. pour chaque session (1).

Art. XI. — Le Congrès ne délivre pas de diplômes. Avant l'ouverture de chaque session, une carte, valable pour la durée de celle-ci, et signée par le président et le secrétaire, est remise aux membres contre payement de la cotisation et signature sur le registre de présence.

Art. XII. — Le Congrès ne forme point de collections ni de bibliothèque. Tous les objets qui lui ont été présentés par ses membres rentrent dans leur possession à la fin de la session. En sont exceptés les mémoires et observations destinés à être insérés dans les comptes rendus des sessions, et qui sont déposés dans les archives avec les procès-verbaux, les décisions du Congrès et la correspondance.

Art. XIII. — Les archives et la caisse sont confiées à la garde du secrétaire, qui, à la fin de chaque session, les transmet au secrétaire de la prochaine réunion.

Art. XIV. — Un exemplaire des procès-verbaux imprimés et des autres publications du Congrès est envoyé à chaque membre (1).

Art. XV. — Les décisions du Congrès sont prises à la majorité et par assis et levé, à moins que le scrutin secret ne soit réclamé par dix membres.

Art. XVI. — Les décisions régulièrement prises pendant une séance, deviennent obligatoires pour tous les membres présents ou absents à la délibération.

Art. XVII. — Les travaux de chaque séance auront lieu dans l'ordre suivant :

1° Lecture, par le secrétaire, du procès-verbal de la séance précédente.

2° Présentation des ouvrages offerts.

3° Lecture de la correspondance.

4° Lecture des rapports présentés et nomination des commissions.

5° Communications verbales.

5° Lecture des travaux écrits.

7° Fixation de l'ordre du jour pour la prochaine séance. Cet ordre du jour est affiché dans la salle en plusieurs exemplaires, par les soins du bureau.

Art. XVIII. — Les communications ne devront pas durer plus d'un quart d'heure, et la parole n'est accordée dans les discussions, à chaque orateur, que pour cinq minutes, sauf les cas particuliers où l'assemblée consultée croira devoir prolonger ces limites de temps.

Art. XIX. — Le Congrès décide, dans chaque cas, si les communications seront imprimées dans le compte rendu en totalité ou par extrait.

(1) La cotisation est également imposée à MM. les membres adhérents qui n'ont pas assisté à la session, en échange d'un exemplaire du compte-rendu, qui leur sera adressé d'office. (v. *Compte-rendu* de 1862, art. 12, p. 21.)

LISTE

DES MEMBRES ADHÉRENTS. (1)

(Les membres dont les noms sont précédés d'un astérisque ont assisté au Congrès.)

Angleterre.

Bader (C.), à Londres.
Bowman (W.), à Londres.
Brown, à Glascow.
Cooper (White), à Londres.
* Critchett père, à Londres.
* Critchett fils, à Londres.
Gavin (Mac.), à Edimbourg.
* Gavin (Mac.), à Londres.
Gillot, à Sheffield.
Hancock (H.), à Londres.
Holthouse (C.), à Londres.
Hulke (J. W.), à Londres.
Hutchinson (J.), à Londres.
Jackson (J. H.), à Londres.
* Laurence (J. Z.), à Londres.
Lauwson (G.), à Londres.
Streatfeild (J.), à Londres.
Wells (S.), à Londres.
* Wolfe, à Aberdeen.

Autriche.

* Arlt, à Vienne. (*Délégué par le Gouvernement*).
* Becker (Otto), à Vienne.
* Brettauer, à Trieste.
Gulz, à Vienne.
Hasner von Artha, à Prague.
Jaeger (Ed.), à Vienne.
* Kanka, à Presbourg.
* Meyer (Ignaz), à Vienne.
Pilz (J.), à Prague.
Stellwag von Carion, à Vienne.
* Schuleck, à Pesth.
* Vladesco, à Bucharest.

Bade.

* Helmholtz, à Heidelberg.
* Knapp, à Heidelberg.

Bavière.

* De Welz, à Wurzbourg. (*Délégué par le Gouvernement.*)
* Nussbaum, à Munich.
Rothmund, à Munich.
* Sprengler, à Augsbourg.

Belgique.

* Ansiaux (J.), à Liége.
Bosteels, à Anvers.

(1) Il nous a fallu dresser cette liste au moyen des signatures, souvent illisibles, apposées au registre de présence. De là sans doute quelques erreurs dans l'ortographe des noms et la désignation des nationalités. Cette dernière manque aux noms de MM. *Herrein, Esberg* et *Chernbach*, ce qui a empêché de les classer.

* Binard, à Mons.
Borlée, à Liége.
* Bribosia, à Namur.
Crocq, à Bruxelles.
* Dastot, à Mons.
Decaisne, à Anvers.
Deroubaix, à Bruxelles.
Feigneaux (A.), à Bruxelles.
Gouzée, à Anvers.
Gustin, à Saint-Nicolas.
* Hairion, à Louvain.
* Libbrecht, à Gand.
Merchie, à Bruxelles.
Stiévenart jeune, à Mons.
Thiry, à Bruxelles.
Vallez, à Bruxelles.
Van Biervliet, à Bruges.
* Van Roosbroeck, à Gand. (*Délégué par le Gouvernement.*)
* Vleminckx (J. F.), à Bruxelles. (*Délégué par le Gouvernement.*)
* Warlomont (E.), à Bruxelles. (*Délégué par le Gouvernement.*)

Brésil.

* Barbosa. (*Délégué par le Gouvernement.*)
Bustamento.
A. Fonseco, à Fernambouc.
* Fragoso, à Rio-de-Janeiro.
* Gouvete, à Rio-de-Janeiro.
Pédraglia, à Rio-de-Janeiro.
* Pires, à Rio-de-Janeiro.

Brunswick.

Prael aîné, à Brunswick.
* Prael jeune, à Brunswick.
Uhde, à Brunswick.

Danemarck.

Buntzen, à Copenhague.
Hanssen, à Copenhague.
Holmer, à Copenhague.
Jacobson, à Copenhague.
* Melchior, à Copenhague.
Nue, à Nordingborg.
Pingues, à Copenhague.
Solfverberg, à Copenhague.
Studsgaard, à Copenhague.
Toft, à Copenhague.

Égypte.

Abbatte, à Alexandrie.
Agelvie, au Caire.
Mohamed-Ali-Bey, au Caire.

Espagne.

Calvo y Martin, à Madrid.
* Carreras, à Barcelone.
* Cervera, à Madrid.
* Delgado, à Madrid. (*Délégué par le Gouvernement.*)
Montaut, à Madrid.

États-Unis.

Hays, à Philadelphie.
* Holcomb, à New-York.
* Homberger, à New-York.
Little, à Philadelphie.
Malo (F.), Nouvelle-Grenade.
Mott (Valentin), à New-York.
* Pancoast pére, à Philadelphie.

* Rodenstein, à New-York.
* Seely, à New-York.
* Stephenson, à New-York.
Williams (E.), à Cincinnati.

France.

Ancelon, à Dieuze.
* Ancona (J.), à Paris.
* Blanc, à Marseille.
* Boissonneau, à Paris.
Bouisson, à Montpellier.
* Borel, à Paris.
Bossu (A.), à Paris.
Caudmont, à Paris.
Compérat, à Sens.
* Contrelet, à Paris.
* Coursserant, à Paris.
* Delacroix, à Châlons s.-m.
* Delavallade, à Aubusson.
Démarquay, à Paris.
Duchenne de Boulogne, à Paris.
* Dufour, à Paris.
* Fano, à Paris.
Gaillard, à Poitiers.
* Gagnon, à Clermont-Ferrand.
* Galezowski, à Paris.
* Giraldès, à Paris.
* Giraud-Teulon, à Paris.
Guerin (J.), à Paris.
* Guillon (A.), à Paris.
* Herschel, à Paris.
Jaumes (A.), à Montpellier.
* Javal, à Paris.
* Labrouche, à Bordeaux.
* Lafforre (De), à Paris.
* Laqueur, à Paris.
* Laurent, à Angers.
* Lejeune, à Paris.
* Liebreich, à Paris.
* Martin, à Marseille.
* Martinache, à Paris.
* Mathieu Miling, à Paris.
* Métaxas, à Marseille.
* Meyer (Ed.), à Paris.
* Milon, à Paris.
* Moricand, à Paris.
* Morpain, à Paris.
* Nachet, à Paris.
Paris (Amédée), à Angoulème.
Parmentier, à Paris.
Pasquier, à Paris.
* Picard (A.), à Paris.
Raymond, à Paris.
Rivaud-Landrau, à Lyon.
* Robert Houdin, à Paris.
Rouault, à Couesquelin.
Schuster, à Paris.
Serre d'Uzès, à Alais.
* Sichel (J.), à Paris.
* Sichel (A.), à Paris.
* Sous, à Bordeaux.
Stoeber, à Strasbourg.
Saint-Vel, à Paris.
* Testelin, à Lille.
* Wecker, à Paris.
Wertheimber, à Paris.

Grèce.

Anagnostakis, à Athènes.
Röser, à Athènes.

Hesse.

Eichenbrodt, à Darmstadt.
* Küchler, à Darmstadt. (*Délégué par le Gouvernement.*)
Weber, à Darmstadt.

Hollande.

Baart de la Faille, à Leeuwarden.
Baudin, au Japon.
Blom Coster, à La Haye.
Broecke (Van den), à Middelbourg.
Broers, à Utrecht.
Burg (Van den) à Batavia.
Dissel (Van), à Lochem.
Donders, à Utrecht.
Dommelen (Van), à Amsterdam.
Dyck (Van), à Dreumel.
Doyer, à Batavia.
Eichstorff, à Brielle.
Eichstorff, à Smyrna.
Eichstorff, à Zuylen.
Fles, à Utrecht.
Gillavry (Mac-), à Java.
Gunning, à Amsterdam.
Haan (Vroesom de), à Veenhuizen.
Haffmans, à Roermond.
Hamer, à Utrecht.
Haas (de), à Rotterdam.
Haerten, à Utrecht.
Hartevelt, à Rotterdam.
Hattem (Van), à Batavia.
Hissinck-Janssen, à Groningen.
Hoeven (Van der), à Rotterdam.
Hofman, à Veenhuizen.
Hoyack, à Amsterdam.
Hoogenstraeten, à Batavia.
Ilcken, à Deventer.
Imans, à Utrecht.
Klep, à Oosterhout.
Koster, à Utrecht.
Krieger, à Leyden.
Krol, à Utrecht.
Kroon, à Zutphen.
Lindeboom, à Zwolle.
Lissa (Van), à Middelbourg.
Lulofs, à Hardinxfeld.
Maes, à Amsterdam.
Moll, à La Haye.
Onnen, à Batavia.
Oudenhoff, à Utrecht.
Reeken (Von), à Monnikendam.
Reysen (Van), à Haarlem.
Sasche, à Nieuwe Diep.
Salomons, à Veenhuizen.
Scharff, à Oostzaan.
Schrant, à Leyden.
Schoenmaker, à Borne.
Schubaert, à Utrecht.
Snellen, à Utrecht.
Stark, à Rhenen.
Suick, à Utrecht.
Sweens, à s'Hertogenbosch.
Themmen, à Deventer.
Tilanus, à Amsterdam.
Vos, à Breukelen.
Wessem (Van), à Amsterdam.
Wicheren (Van), à Utrecht.
Willemier (Quarin), à Utrecht.

Italie.

Arcoleo, à Palerme.
* Borelli (J.-B.), à Turin. (*Délégué de l'Académie de médecine.*)

* Calderini, à Turin.
Grosetti, à Brescia.
* Magni (F.), à Bologne.
* Olivieri, à Naples.
* Perillo, à Luce.
* Pertile, à Padoue.
Ponti Floriano, à Parme.
Quadri (Alex.), à Naples.
* Quaglino, à Pavie.
Reymond, à Turin.
Secondi, à Gênes.
Sperino (C.), à Turin.

Mecklembourg.

Classen, à Rostock.
* Zehender, à Rostock.

Mexique.

* Iglesias, à Mexico.
* Ramirez, id.

Portugal.

* Loureiro, à Lisbonne. (*Délégué par le Gouvernement.*)
Marques, à Lisbonne.
Sa Mendes, à Lisbonne.

Prusse.

Alefeld, à Wiesbade.
Bartmer, à Hanovre.
* Cohn, à Breslau.
Durr, à Hanovre.
* Evers, à Berlin.
Esmarck, à Kiel.
* Förster, à Breslau.
Funck, à Francfort s.-m.
* Haase, à Bonn.
Hess, à Mayence.
* Graefe (Von), à Berlin.
Gerald, à Berlin.
Knowe, à Hambourg.
Krause, à Gottingue.
Krause, à Hambourg.
Langenbeek (M.), à Hanovre.
Lehman, à Kiel.
* Mannhardt, à Constantinople.
Mooren, à Dusseldorf.
Muller, à Hanovre.
* Pagenstecher, à Wiesbade.
Passavent, à Francfort s.-m.
Ritter, à Kiel.
Saemisch, à Bonn.
Schiff, à Francfort.
Schmitz, à Cologne.
Schward, à Nieubourg.
Schweigger, à Berlin.
Shiess, à Francfort.
Steffan, id.
Stromeyer, (L.), à Hanovre.
Stromeyer, (E.), id.
* Ulrich, à Salzderfurth.
Voelkers, à Kiel.
Vogelsang, à Hanovre.

Russie et Pologne.

Berthenson, à St-Pétersbourg.
* Blessig, à St-Pétersbourg.
Bohdanowski, à Moscou.
Braun, à Moscou.
Claus, à Ural (Pologne).
Dombrowski (B.), à Ural.

Flowitz, à St-Pétersbourg.
Froebelius, à St-Pétersbourg.
Hartman, à St-Pétersbourg.
* Hirschman, à Karkow.
* Huebbenett (De), à Kiew.
Hynsag, à St-Pétersbourg.
* Iwanoff, à St-Pétersbourg.
Junge, à St-Pétersbourg.
Kabath (De), à St-Pétersbourg.
Kischineff, à St-Pétersbourg.
Klien, à Moscou.
Kronewitch (de Pologne.)
Leich, à St-Pétersbourg.
Lotin, à St-Pétersbourg.
Matuschenkow, à Moscou.
Pfoehl, à St-Pétersbourg.
* Tamanscheff, à St-Pétersbourg.
* Waldauer, à Riga.
Wernicky (de Pologne).
Wilkousky, à St-Pétersbourg.
Zagiell (Prince Ignace, de Pologne.)

Saxe.

Clemens, à Franckenheusen.
Coccius, à Leipzig.
Geissler, à Meerane.
Gieseler, à Bremerlohe.
Heymann, à Dresde.
Hering, à Leipzig.
Hochberger, à Greiz.
Just (O.), à Zittau.
Klaunig, à Leipzig.
Klotz, à Zwickau.
Sturm, à Boestritz.
Unger, à Dresde.
Warnatz, à Dresde.
Winter, à Leipzig.
Zander, à Chemnitz.

Suède et Norwége.

Asplund, à Gothembourg.
* Bjorken, à Upsal.
Boeck, à Christiania,
Edholm, à Helsingfors.
Estlander, à Helsingfors.
* Faye, à Christiania.
Heiberg, à Christiania.
Keyser, à Christiania.
Lundberg, à Stockholm.
Miloch, à Helsingfors.
Rossander, à Stockholm.
* Thilesen, à Christiania.
* Tornblow, à Stockholm.

Suisse.

Baenziger, à Saint-Gall.
* Dor, à Berne.
Horner, à Zurich.
Schiess, à Bâle.

Turquie.

* Agelastos, à Constantinople.
Huebsch (De), à Constantinople.
Sarandi (A.), à Constantinople.

Wurtemberg.

Berlin, à Stuttgard.
Bruns, à Tubingue.
Gutdrod, à Stuttgard.
* Höring, à Louisbourg.
* Nagel, à Tubingue.

OUVERTURE DU CONGRÈS.

1re SÉANCE. — 12 AOUT 1867.

Ainsi qu'il a été annoncé dans les lettres de convocation, le Comité de Paris, composé de MM. Sichel, président honoraire perpétuel, Giraud-Teulon, secrétaire et Wecker, secrétaire-adjoint, monte au bureau, à neuf heures précises.

Le Président déclare ouverte la 3e session du *Congrès périodique international d'ophthalmologie.*

Son premier devoir, dit-il, est de remercier le Comité de Vienne, représenté par l'honorable professeur Arlt, de l'abnégation qu'il a montrée en dessaisissant la ville de Vienne de l'honneur qui lui avait été conféré, par délibération expresse du Congrès, dans la séance du 3 octobre 1862, d'être le siège de la troisième session. Les circonstances spéciales qui ont rendu opportune la translation à Paris de la mission dévolue à Vienne, ayant été exposées dans les lettres de convocation, il est inutile de s'y appesantir de rechef. L'assemblée voudra seulement, le bureau en est convaincu, s'associer à ses propres impressions et témoigner au Comité de Vienne de ses sentiments de gratitude.

Cette motion est accueillie par des applaudissements unanimes.

« Notre devoir rempli à cet égard, ajoute M. le président Sichel

ce qu'il nous restait à faire était peu de chose. Préparer les éléments matériels de notre réunion constituait notre seule mission. Le règlement, voté en 1862, ayant prévu tous les cas généraux des réunions futures, il ne nous incombait d'autre soin que d'ouvrir ces portes pour vous recevoir.

» Nous déposons donc entre vos mains nos pouvoirs, vous invitant, en vertu de l'art. 8 de notre règlement, à constituer votre bureau définitif.

» Il va être procédé, par la voie du scrutin, à la nomination du Président, du vice-Président et des Secrétaires. »

M. Warlomont (délégué de Belgique). Pour épargner le temps de l'assemblée et éviter les longueurs d'un scrutin, sur lequel il n'y a pas de dissentiment, je demande que le bureau soit nommé par voie d'acclamation, et je propose à cet effet : Pour *président :* M. de Graefe, de Berlin, et pour *vice-présidents :* MM. Arlt, de Vienne, et Vleminckx, de Bruxelles.

M. le Président propose ces nominations à l'assemblée. Elles sont accueillies par une acclamation unanime.

Sur la proposition de M. Testelin (de Lille), les secrétaires actuels sont maintenus dans leurs fonctions respectives par la même voix unanime.

Ainsi constitué, le nouveau bureau prend séance. Il se compose de :

M. de Graefe, Président.

MM. Arlt et *Vleminckx,* vice-Présidents.

M. Giraud-Teulon, Secrétaire.

M. Wecker, Secrétaire-adjoint.

Sont présents à la séance MM. les membres dont les noms sont marqués d'un astérisque, sur la liste générale qui précède.

En prenant possession du fauteuil de la présidence, M. de Graefe s'exprime ainsi :

« Je commence par remercier, au nom de la science, les nombreux confrères, accourus des points les plus éloignés de l'Europe, pour apporter le tribut de leur savoir et de leur expérience à une branche des connaissances médicales, qui, heureusement, n'a plus

ses preuves à faire. Mais, le temps dépensé dans de si longs voyages doit doubler le prix de celui qui reste à mettre en œuvre. Je conjure donc les membres du Congrès d'avoir devant les yeux ce prix inestimable du temps et de se rappeler constamment l'importance de l'assemblée devant laquelle ils parlent. Je les engage à être aussi empressés à ouvrir les trésors de leur expérience et de leurs méditations que sévères sur la communication des détails superflus. A ces fins, ils devront se montrer judicieux dans le choix de leurs sujets, sobres dans la manière de les traiter, habiles à mettre en lumière les points principaux, concis dans le développement des questions.

» Pour moi, Président, gardien du temps de tous, je m'imposerai le devoir scrupuleux, quoique si difficile à remplir, de faire exécuter l'article du règlement, sauvegarde de ce bon emploi du temps; à cet effet je commencerai par relire cet art. 18, que chacun devra avoir constamment à la mémoire et qui est ainsi conçu :

« ART. XVIII du *Règlement :*

« Les communications ne devront pas durer plus d'un quart d'heure, et la parole n'est accordée, dans les discussions, à chaque orateur, que pour cinq minutes, sauf les cas particuliers où l'assemblée, consultée, croira devoir prolonger ces limites de temps. »

M. LE PRÉSIDENT. La parole est à M. le Secrétaire du bureau pour la communication de la correspondance.

M. GIRAUD-TEULON, secrétaire. Le Comité a reçu les lettres suivantes :

1° De Son Exc. M. le Ministre de l'Instruction publique, en France, en réponse à la communication que lui a faite le Comité, de l'ouverture de la 3e session du Congrès périodique international d'ophthalmologie.

2° De MM. Arcoléo (de Palerme), Lamberty (de Verviers), Pamard (d'Avignon), Abbate (d'Alexandrie), Ponti (de Parme), qui s'excusent de ne pouvoir assister aux séances du Congrès; le premier, parce qu'il est retenu par la présence du choléra en Sicile, les autres par des raisons personnelles.

2° De M. le Dr Lefort, professeur agrégé à la faculté de médecine de Paris, qui envoie son adhésion au Congrès.

Un certain nombre de gouvernements étrangers ont envoyé des délégués officiels au Congrès, savoir :

Le gouvernement autrichien :		MM.	Arlt.
—	belge :	»	Van Roosbroeck, Vleminckx et Warlomont.
—	brésilien :	»	José Barbosa.
—	bavarois :	»	le chevalier De Welz.
—	espagnol :	»	Delgado.
—	hessois :	»	Küchler.
—	portugais :	»	Loureiro.

L'Académie de médécine de Turin : MM. Carlo Demarca, Borelli et Rizzetti.

M. Delgado (délégué du gouvernement d'Espagne). Je prends avec confiance la liberté d'exprimer le désir que l'assemblée veuille bien modifier une décision qu'elle a prise dans la session de 1862. A cette époque, privée de communications ferrées avec le reste de l'Europe, la capitale de l'Espagne n'a pu être comprise au nombre des villes désignées comme devant servir éventuellement de siège aux réunions futures du Congrès international d'ophthalmologie. Ce motif d'exclusion n'existe plus aujourd'hui, et Madrid fait désormais, par son système de voies ferrées, partie du grand réseau européen. D'autre part, le gouvernement espagnol témoigne largement, par les encouragements qu'il donne aux sciences médicales, de ses dispositions à faire bon accueil aux membres du Congrès, s'ils adoptaient Madrid pour un des points de leur concours. Je viens en conséquence prier la Compagnie de vouloir bien décider que la ville de Madrid sera inscrite au nombre de celles qui doivent être appelées à leur tour à servir de siège aux réunions du Congrès.

Cette proposition, vivement appuyée, est immédiatement adoptée : Madrid sera inscrite au nombre des villes qui pourront servir de lieu de réunion au Congrès international d'ophthalmologie.

M. Dor (de Berne) annonce à l'assemblée que *M. le professeur Helmholtz* est au nombre des assistants.

Cette nouvelle est accueillie par des applaudissements unanimes de

l'assemblée, qui se lève tout entière pour acclamer l'illustre auteur de la découverte de l'ophthalmoscope.

M. LE PRÉSIDENT croit être l'organe de tous les membres présents en exprimant le désir que M. Helmholtz veuille bien faire quelque communication au Congrès.

M. HELMHOLTZ remercie la Compagnie des sentiments de bienveillance dont elle l'a fait l'objet et promet de prendre la parole au début de la prochaine séance.

M. JAVAL. Une heureuse coïncidence me permet de présenter au Congrès la traduction que je viens de terminer, de concert avec M. Th. Klein, de l'*Optique physiologique* de l'illustre savant que l'assemblée vient d'acclamer. J'espère que les membres du Congrès éprouveront autant de plaisir à le lire que les traducteurs en ont eu à accomplir ce travail.

Cet ouvrage précieux est déposé sur le bureau.

M. LE PRÉSIDENT remercie, au nom du Congrès, MM. Javal et Klein.

L'ordre du jour appelle les communications scientifiques.

M. COHN (de Breslau) a la parole pour la *présentation d'un instrument destiné à déterminer avec précision le degré de saillie du globe oculaire dans l'exophthalmos.*

M. COHN. — Messieurs, on s'est beaucoup occupé, dans ces derniers temps, de soumettre à une mensuration exacte les proportions de l'œil à l'état normal et à l'état morbide. Mais, chose surprenante, on n'a pas encore songé à mesurer la proéminence dite exophthalmique, au moyen d'un instrument construit à cet effet, et jusqu'à présent on ne juge qu'à la vue des degrés de l'exophthalmos. On ne sait pas, par exemple, si, dans un cas donné, la protrusion va en augmentant ou en diminuant, la vue simple ne pouvant pas fournir de données suffisamment précises à cet égard.

Depuis plusieurs années j'ai essayé de construire un instrument de précision, destiné à servir à l'*exophthalmométrie*. Il paraît facile, au premier abord, d'arriver à ce but, et cependant j'y ai rencontré de grandes difficultés. Il s'agissait, avant toutes choses, de trouver un point fixe pour appuyer l'instrument, et je crus tout d'abord qu'aucun ne s'y prêterait mieux que le bord externe de l'orbite, c'est-à-dire, le point de

l'apophyse orbitaire de l'os malaire, qui est situé dans le prolongement de la fente palpébrale. Ce point m'y paraissait d'autant mieux convenir, qu'il n'est recouvert que d'une peau très-mince. Enfin, la distance entre ce point et le sommet de la cornée devait, du premier coup, donner le degré de la protrusion de l'œil.

Je construisis donc une série d'instruments pour effectuer ce mesurage; mais je dus bientôt renoncer au point d'appui que j'avais choisi et, par suite, à mes instruments, pour les raisons suivantes :

1° La sensibilité excessive de ce point, due à la présence d'un nerf cutané, qui se trouve à cet endroit, y rend toute pression insupportable.

2° Il fallait, en outre, de toute nécessité, un autre point d'appui, pour obtenir une ligne verticale, passant par le point déjà désigné. Il y avait bien le front, mais plusieurs inconvénients s'opposaient à ce qu'on attachât l'exophthalmomètre au moyen d'un bandeau autour de la tête.

3° Le bord orbitaire externe d'un œil est parfois plus échancré que celui de l'autre, ainsi que je l'ai remarqué particulièrement l'année dernière, sur une femme que j'ai examinée dans la clinique de M. le docteur Giraud-Teulon. De là des erreurs difficiles à éluder.

4° Enfin, le sommet de la cornée avance toujours sur le bord orbitaire externe, excepté toutefois au dernier degré de l'atrophie de l'œil, ce qui empêche qu'on détermine, en s'appuyant sur ce point, la différence entre la protrusion physiologique et la protrusion pathologique.

J'ai constaté, dans l'état normal, des variations de dix à dix-huit millimètres et même, chez certains malades, jusqu'à vingt-quatre millimètres de différence.

J'ai donc dû mettre de côté mes premiers instruments, pour les raisons que je viens de dire.

Je choisis maintenant pour point fixe le point du bord orbitaire supérieur, situé au-dessus du centre de la pupille, quand l'œil regarde au loin. On peut aisément se convaincre que l'expression physionomique, telle qu'elle existe dans la protrusion d'un œil, dépend bien moins de la saillie qu'il fait sur le bord orbitaire externe que de celle qu'il affecte sur son bord supérieur.

L'exophthalmomètre que j'ai l'honneur de présenter maintenant à l'honorable assemblée, sert à mesurer la proéminence de l'œil de la manière que je viens d'indiquer.

D'un manche de bois s'élève verticalement une tige ronde en laiton,

qui porte l'instrument, et qui est surmontée d'un plateau horizontal. De ce plateau partent (à droite et à gauche) deux bras inclinés de trente degrés vers le bas. L'extrémité de chacun de ces bras porte une cheville disposée à angle droit, tournant dans un cylindre mince, suivant un plan parallèle au plateau. Le prolongement de la cheville est formé par une règle, qui porte une échelle de soixante-dix millimètres. Un coulant, poussé légèrement du doigt, va et vient le long de l'échelle. Il est marqué d'une ligne au milieu, et ouvert, au-dessus, pour laisser voir les degrés de l'échelle.

Le coulant porte en dessous un petit dioptre, dont l'étroite fissure et le cheveu correspondent avec la marque du coulant.

Le long de la surface supérieure du plateau se trouve une rainure, dans laquelle glisse une règle, que j'appellerai le traîneau. On la fixe à volonté au moyen d'une petite vis. De l'extrémité antérieure du traîneau partent horizontalement les deux bras d'une barre transversale. Les deux extrémités de la barre sont percées par une tige ronde mobile dans la direction parallèle au traîneau. Cette tige coulante, fixée à volonté à la barre par une vis, est pourvue à son extrémité d'un tampon, garni de cuir.

Entre le tampon et la barre, on fait couler un crochet, que j'appellerai le crochet orbital, qui se fixe également à la tige par une vis. Ce crochet orbital, de vingt-deux millimètres de long, et épais d'un millimètre et demi, est recourbé à peu près comme un point d'interrogation, de sorte que, à partir de la tige, le crochet se dirige d'avant en arrière suivant onze millimètres, puis descend verticalement de six millimètres; la dernière partie, d'une longueur précise de cinq millimètres, se termine horizontalement en une pointe, qui sert de point de mire. Du haut de la tige, qui porte l'instrument, descend un fil à plomb.

Rien de plus simple que l'application de cet instrument. Le médecin ou le malade en saisit le manche d'une main et le maintient verticalement, le long du nez.

Les deux tampons s'appuient sur le front du sujet et le crochet orbital se visse de manière que la partie inférieure verticale presse fortement le bord orbitaire supérieur, exactement au-dessus du centre de la pupille, quand l'œil regarde au loin.

Le médecin, placé à côté du malade, fait glisser le dioptre, et par suite le coulant, sur la règle, jusqu'à ce qu'il voie, par la fissure, le fil du dioptre comme tangent au point de mire du crochet.

Puis il note le nombre de millimètres, indiqué par la marque du coulant, soit x; mais le point de mire est de cinq millimètres en avant du bord orbitaire supérieur, et il faut les déduire du chiffre indiqué par la règle.

On fait alors glisser le dioptre jusqu'à ce qu'on voie le fil tangent au sommet de la cornée et l'on note le degré de l'échelle, soit y.

Il résulte de là que $y-(x-5)$ donne, en millimètres, la proéminence du sommet de la cornée en avant du bord orbitaire supérieur. La protrusion P peut être positive, négative ou nulle.

Le tissu adipeux sous-cutané, ainsi que les sourcils, sont plus ou moins épais selon les individus; c'est pourquoi il est indispensable d'exercer, avec le crochet orbital, une pression marquée sur cette partie, afin d'appuyer l'instrument sur l'os. L'application de l'instrument ne présente, du reste, aucune difficulté. Le mesurage d'un côté se fait en une demi-minute.

Plus de mille mesurages sur des individus normaux ont donné des chiffres très-différents selon la conformation du crâne. C'est chez un de mes confrères de Breslau que j'ai vu l'œil le plus profond; la protrusion était chez lui de (−10) millimètres.

Par contre, j'ai pratiqué ces mesurages sur des personnes dont la physionomie, au premier coup-d'œil, ne trahissait aucune saillie des yeux, et qui pourtant donnaient au mesurage une protrusion de plus de trois millimètres. L'erreur provenait de ce que les sourcils et le tissu adipeux du bord orbitaire supérieur étaient démesurément développés.

Du reste, la plus forte protrusion d'exophthalmos que j'aie vue, était de plus de 12 millimètres.

Dans un cas de cancer multiple du corps, où des néoplasies, situées dans le tissu cellulaire orbital du globe droit, donnaient lieu à une protrusion de douze millimètres, tandis que l'autre œil n'en donnait qu'une de neuf (+ 9 mm.) j'ai observé, peu avant la mort du malade, une protrusion de cinq millimètres (+ 5 mm.), ce qui fait une différence de 7 millimètres.

Pour terminer, Messieurs, permettez-moi de vous citer le cas très-intéressant que voici :

Une jeune personne de dix-sept ans, d'une santé florissante, n'ayant aucune maladie du cœur, et ayant des yeux emmétropiques, prétendait avoir remarqué un grossissement du cou et une protrusion des yeux, ne se produisant qu'à l'époque de la menstruation, qui d'ailleurs était

régulière et durait cinq jours. Au commencement de janvier de cette année, je l'examinai pour la première fois avec mon exophthalmomètre, et je trouvai la protrusion P = + 2 mm.; le cou mesurait à sa plus forte dimension 360 millimètres.

Quinze jours après, pendant la menstruation, la protrusion des deux yeux était de + 6 mm., et la circonférence du cou de 375 millimètres.

Jusqu'à présent, c'est-à-dire depuis sept mois, j'ai examinai cette personne chaque semaine, et toujours j'ai constaté le même phénomène de croissance et de décroissance du cou et de la protrusion.

Je me réserve, Messieurs, de faire d'autres communications plus détaillées, concernant une série de mesurages, pratiquées avec mon instrument, dont M. Sitte, mécanicien à Breslau, est le constructeur.

M. Knapp (de Heidelberg) a la parole pour une *Communication sur le gliome (encéphaloïde) de la rétine.*

M. KNAPP. — Messieurs, la maladie sur laquelle je me permettrai d'appeler votre attention, a été décrite en France sous le nom d'*Encéphaloïde*, en Angleterre sous celui de *Medullary Sarcoma* et en Allemagne, le plus souvent, sous la dénomination de *Markschwam* de la rétine ou de l'œil.

C'est M. Ch. Robin qui, le premier, en a dévoilé la nature anatomo-pathologique; il la considère comme une hypergénèse des noyaux du tissu interstitiel de la rétine. M. Schweigger a confirmé ces vues par l'examen microscopique d'un autre cas. M. Virchow, dans son grand ouvrage sur les tumeurs morbides, a étudié, d'une manière générale, ce genre de pseudoplasmes qui se développent dans les centres nerveux et leur a donné le nom de *Gliome*. Pour la rétine, il admet le même genre de tumeur, en rappelant très-complètement les recherches antérieures aux siennes et en y ajoutant un ou deux cas dûs à ses propres investigations. De plus, il existe encore deux cas bien décrits de cette maladie, l'un par MM. Horner et Rindfleisch, l'autre par M. Szokalski. Indépendamment des travaux accomplis au point de vue de la pathologie moderne, nous possédons encore un certain nombre d'observations utiles de l'école précédente, parmi lesquelles je citerai celles de MM. Sichel, Mackenzie et autres. Ces observations servent plutôt à compléter la description clinique de la maladie qu'à en élucider la nature pathologique. Moi-même j'ai eu l'occasion d'observer à ma clinique six cas de gliome de la rétine, et d'en faire,

après l'extirpation des organes affectés, l'examen anatomique. Ces matériaux, que je puis appeler riches, si je les compare à ce qui se trouve dans la littérature, m'ont fourni les éléments nécessaires pour réviser à fond l'histoire de cette maladie. J'ai été heureux de pouvoir confirmer les opinions de MM. Robin et Virchow, et d'ajouter quelques points nouveaux, principalement en ce qui concerne la propagation de cette production morbide.

1. *Anatomie pathologique.* — Le gliome de la rétine est une hyperplasie des couches des noyaux aux dépens des éléments nerveux de la rétine. L'hyperplasie se rencontre diffuse ou partielle, c'est-à-dire formant une tumeur circonscrite. Dans un œil d'un enfant de dix-huit semaines, j'ai trouvé toute la rétine détachée de la choroïde par un fluide assez séreux et clair. Elle avait conservé ses attaches au nerf optique et à l'*ora serrata.* Sa partie antérieure était pressée en avant et tapissait régulièrement tout le corps ciliaire et la surface postérieure de la zonule de Zinn et du cristallin. Du pôle postérieur de celui-ci, elle tournait à angle droit et s'étendait, à travers l'espace occupé auparavant par le corps vitré, jusqu'à l'entrée du nerf optique. Sur tout ce chemin, elle avait conservé intacte sa membrane limitante interne, laquelle était adossée à elle-même, d'un côté à l'autre, dans la partie de la rétine refoulée vers l'axe du globe. Dans une grande étendue, la surface externe de cette membrane se montrait peu altérée, de sorte que l'on pouvait encore distinguer parfaitement la couche des bâtonnets reposant sur la membrane limitante externe. De même, il se trouvait des endroits où l'on reconnaissait nettement toutes les autres couches de la rétine, mais il n'y en avait pas un seul où l'on ne vît des altérations plus ou moins prononcées. C'est la couche nerveuse qui présentait le moins de changements morbides, l'épaisseur en était diminuée et les fibres nerveuses en étaient réduites à des filaments isolés, cheminant à travers les faisceaux des fibres radiaires fortement élargies.

Les cellules nerveuses, en quelques endroits très-bien conservées, faisaient entièrement défaut dans d'autres. La couche granulaire amincie, gardait généralement son caractère normal. Les deux couches des noyaux étaient partout hypertrophiées et toujours aux dépens de la couche intergranuleuse, qui était réduite à une bande très-mince, d'un aspect granuleux.

Cette hypertrophie des couches granuleuses était diffuse dans une assez grande partie de la rétine, surtout dans l'antérieure; elle allait

en augmentant depuis une épaisseur qui ne dépassait que peu celle de l'état normal, jusqu'à une autre donnant une section transversale de trois à cinq fois plus large qu'à l'ordinaire. Les couches internes de la membrane étaient restées sensiblement dans les limites de leur épaisseur physiologique.

En allant plus loin, on voyait le développement exagéré des noyaux empiéter sur les autres couches. Des trajets de noyaux s'étendaient en dedans, dépassant la couche granuleuse et entrant dans les couches ganglionnaire et fibreuse. De l'autre côté, les bâtonnets et les cônes, de plus en plus déformés, prenaient aussi un aspect granuleux et disparaissaient peu à peu entièrement. Dans cet état, la rétine se montrait encore comme une bande continue, mais on n'en distinguait plus qu'un tissu homonyme de noyaux ordinaires, unis par une substance intermédiaire amorphe. Elle était bordée, à sa surface interne, par la membrane limitante. Métamorphosée de la sorte, elle a été observée par MM. Robin, Schweigger et Virchow, tandis que les changements antérieurs n'ont pu être directement constatés par ces investigateurs, les yeux, soumis à leur examen, ayant déjà dépassé cette première période du procès morbide.

En d'autres lieux, j'ai trouvé toutes les couches de la rétine conservées, à l'exception de celles de la limitante externe et des bâtonnets, mais il y avait une tuméfaction partielle et circonscrite de la couche granuleuse externe, ce qui formait à la surface postérieure de la rétine des tumeurs de grandeur très-variable. Il y en avait de microscopiques et d'autres grandes comme des pois et même des noyaux de cérise. Elles se développaient toutes dans l'espace compris entre la choroïde et la sclérotique, lequel était rempli d'un liquide séreux assez clair. Les petites tumeurs avaient partout des surfaces lisses et denses, mais les deux plus grandes les avaient granulaires et molles, et présensentaient évidemment de l'*ulcération;* aussi les particules se détachaient-elles facilement de la surface externe libre.

La *structure des tumeurs* était celle de l'encéphaloïde ou du gliome, comme elle a été très-bien décrite par MM. Robin, Virchow et autres. Quand on se sert du microscope binoculaire, on perçoit très-distinctement la substance intermédiaire amorphe et transparente qui sépare les petites cellules rondes, tandis qu'avec le monoculaire ces espaces se dérobent à la vue, parce que l'on ne distingue plus lesquelles des cellules sont situées en avant et lesquelles en arrière, parce qu'elles se confondent toutes dans la même surface de projection.

Cette dégénérescence va toujours croissant, de sorte qu'à la fin on ne distingue plus de la rétine que le tissu gliomateux. Elle est alors transformée en une masse grumeuse, plus ou moins vasculaire, laquelle s'étend, en forme d'entonnoir, de la surface du corps ciliaire et du cristallin à travers le milieu du globe, pour s'attacher au nerf optique.

La *propagation du pseudoplasme se fait de deux manières :* par *transition immédiate* et par *dissémination*. La première a été décrite par Virchow, telle que je l'ai aussi remarquée moi-même. Dans le voisinage de la papille du nerf optique, on voyait la choroïde grossie et entourant le pédoncule de la rétine détachée, sous la forme d'un gâteau rond et applati. Cette partie de la choroïde s'amincissait peu à peu et se continuait immédiatement dans la choroïde normale. Son aspect était tellement différent de la dégénérescence rétinienne, que l'on croyait avoir affaire à une tumeur de combinaison. Dans la rétine, la masse morbide était blanche et jaune-rougeâtre, mais opaque; dans la choroïde, elle était grise, transparente et lardacée. L'examen microscopique cependant décelait tout à fait la même structure que dans la rétine, avec cette seule différence qu'il y avait encore des restes de tissu choroïdien pigmenté, dispersés dans la prolifération des petites cellules.

La deuxième sorte de propagation est celle par *dissémination*, observée ici pour la première fois. A la face interne de la choroïde, qui, à l'œil nu, semblait être normale, je remarquai, à l'aide du microscope, des taches blanches de différente étendue. Elles se résolvaient sous le microscope, en des tas de petites cellules rondes, qui ressemblaient, sous tous les rapports, aux éléments du gliome. Quelques-uns de ces amas de cellules avaient poussé de côté les cellules épithéliales pigmentées de la choroïde et étaient en prolifération féconde; d'autres avaient pénétré dans cette couche de pigment, soulevé les cellules épithéliales, sans les altérer ni les séparer les unes des autres, et pullulaient entre la couche épithéliale soulevée et la membrane homogène de la choroïde. Cette membrane amorphe offre longtemps de la résistance à la nouvelle croissance, mais à la fin, elle est perforée, et les cellules du gliome pénètrent dans le tissu de la choroïde même, qui alors a déjà subi des changements inflammatoires, tendant à l'atrophie. Elles s'y répandent, perforent cette membrane et s'étendent alors entre elle et la sclérotique. Dans cette marche, elles détachent le corps ciliaire et l'iris de la sclérotique et pénètrent dans la chambre antérieure.

Alors le globe entier se remplit du néoplasme, ses parois sont distendues, par cela son volume s'accroît, la tension s'augmente et des symptômes inflammatoires se montrent manifestement.

Plus tard, le pseudoplasme se fraie un chemin au dehors de la coque oculaire, soit par perforation de la cornée ou de la sclérotique, soit par son extension du nerf optique au chiasma et au cerveau. L'un et l'autre mode de développement amènent la mort de l'individu, soit par épuisement, soit par accidents cérébraux.

II. *Symptômes et marche.* — Le premier signe du gliome est communément l'aspect châtoyant du fond de l'œil, connu, depuis Beer, sous le nom d'*œil de chat.* On voit à l'ophthalmoscope la région de la rétine affectée de gliome diffus, poussée légèrement en avant et sillonnée régulièrement de ses vaisseaux conservés. Le disque optique disparaît bientôt, puisque la rétine s'élève de plus en plus et que les divers points de sa surface interne se touchent en s'approchant de tous les côtés vers l'axe optique. Mais on distingue encore le siège du nerf optique, par l'émergence des grands vaisseaux. En même temps on voit aussi le gliome partiel de la rétine, c'est-à-dire des tumeurs de petite dimension, s'élever, comme des hémisphères, au-dessus du niveau du fond de l'œil. Leur surface n'est plus rayonnée de vaisseaux appartenant à la rétine, mais bien de vaisseaux de nouvelle formation, ce que l'on reconnaît à leur dessin irrégulier. Cependant, à cette époque de la maladie, une partie du fond de l'œil peut être normale et transmettre encore des sensations visuelles. Mais peu à peu le néoplasme croît, détache la rétine, s'approche du cristallin, pousse celui-ci et l'iris vers la cornée, occasionne des douleurs, de l'inflammation et l'augmentation de sa tension et de son volume. Il se produit alors de l'exophthalmie et la perforation de la coque oculaire a lieu ainsi que l'extension du pseudoplasme à la cavité de l'orbite.

A dater de ce moment la tumeur se développe rapidement, s'ulcère et amène toutes les conséquences des tumeurs les plus malignes.

Je dois faire remarquer encore que j'ai trouvé dans le gliome du globe la *dégénérescence graisseuse*, des dépôts de *phosphate de chaux* et du *pigment noir* et *jaune* provenant d'hémorrhagies.

La *marche* du gliome peut être divisée en trois périodes, ainsi que MM. Mackenzie et Sichel l'ont déjà établi dans leurs descriptions de cette maladie :

1re *période :* développement du pseudoplasme dans l'intérieur du globe, sans augmentation de tension, ni inflammation;

2e *période :* symptômes inflammatoires du globe, augmentation de la pression intra-oculaire et du volume de l'œil, exophthalmie;

3e *période :* le pseudoplasme sort de l'œil et se répand au dehors, soit le long du nerf optique, soit après la perforation de la cornée ou de la sclérotique. — Mort.

III. Étiologie. — Deux fois j'ai trouvé le gliome de la rétine congénial. Cette maladie s'observe, sinon exclusivement, au moins dans l'immense majorité des cas chez des enfants. On l'a remarquée chez plusieurs enfants de la même famillle. (*Lerche, Sichel.*) J'ai remarqué que c'étaient principalement les garçons qui en étaient atteints. Les causes prédisposantes ou directes n'en sont pas connues.

IV. Diagnostic. — Le diagnostic différentiel, quoique difficile dans certains cas, peut s'établir avec une sûreté suffisante, si l'on tient compte des éléments suivants :

1) Aucun cas de gliome bien constaté n'a été, jusqu'à ce jour, observé chez l'adulte.

2) On peut confondre le gliome de la rétine avec les sarcomes non pigmentés de la choroïde, lesquels se rencontrent quelquefois aussi sur de jeunes sujets (le plus jeune de ceux que j'ai observés avait six ans). Les signes différentiels des deux tumeurs sont : *a*) le gliome donne toujours lieu, au début, à un éclat châtoyant, comme métallique, du fond de l'œil; le sarcome a un aspect mât; *b*) le gliome montre dans sa première période la vascularisation régulière de la partie de la rétine restée intacte, tandis que le sarcome donne lieu à des vaisseaux de nouvelle formation, qui sont irréguliers et très-souvent accompagnés d'hémorrhagies; *c*) le gliome commence par une expansion étendue dans la rétine, communément accompagnée de petites tumeurs multiples, tandis que le sarcome de la choroïde forme, dans sa première période, une seule tumeur qui peut acquérir des dimensions considérables, avant que des tumeurs secondaires se développent.

Je ne signale pas ici les différences qui se remarquent entre le gliome et plusieurs autres maladies de l'œil, telles que le décollement simple de la rétine, le cysticerque, et diverses produits inflammatoires de l'intérieur du globe, par exemple, la choroïdite purulente qui suit la méningite cérébro-spinale épidémique. Outre l'anamnèse, ces maladies offrent plus de signes distinctifs que les deux espèces de tumeurs que je viens de mentionner.

V. Pronostic. — Le pronostic est des plus défavorables. Jusqu'à présent, je ne connais pas de cas de guérison, c'est-à-dire de cas où l'in-

dividu ait échappé à la mort. Cependant M. Sichel rapporte l'histoire d'un enfant atteint d'encéphaloïde de la rétine aux deux yeux, dont le premier atteint a été pris d'atrophie, même après la perforation de l'œil, tandis que l'autre a amené la mort, et c'est sur ce dernier que la nature de l'encéphaloïde a pu être anatomiquement constatée. Cette observation, unique jusqu'à présent, est d'une grande valeur. Le premier de mes cas, dans lequel j'avais pratiqué l'énucléation d'un œil, lorsque l'autre était déjà attaqué, n'a pas amené de récidive locale après plus de deux ans, tandis qu'à l'autre œil la maladie a suivi sa marche ordinaire et sera la cause de la mort de l'enfant. Comme j'ai toujours observé la récidive locale dans un temps assez court après l'opération, je suis porté à penser que, dans ce cas, le mal dans l'autre œil était encore local et a été radicalement éloigné par l'extirpation du globe. Peut-être cet enfant eût-il été sauvé par l'opération, si la maladie n'avait attaqué qu'un œil seulement. Car je suis de l'avis de Virchow que l'étude anatomique de cette maladie ne nous a pas démontré de conditions établissant la nécessité absolue de la perte de l'organisme. Je ne me crois donc pas autorisé à déclarer que le gliome de la rétine est une maladie absolument funeste.

VI. Thérapeutique. — Dans la première période, je ferai l'énucléation du globe; dans la deuxième et dans les légers degrés de la troisième, c'est-à-dire quand la tumeur extra-oculaire est encore circonscrite, je ferai l'extirpation de tout le contenu de l'orbite; dans la troisième période avancée, c'est-à-dire quand la tumeur est déjà ulcérée et que des symptômes cérébraux se sont manifestés, je m'abstiendrai de l'opération et me bornerai à soulager le patient autant que je le pourrai. La mort de l'individu par le pseudoplasme peut alors être prédite avec une probabilité qui est presque une certitude.

M. Sichel. Le *gliome rétinien* est identique avec la maladie que j'ai décrite, dans mon *Iconographie ophthalmologique,* sous le nom d'*Encéphaloïde de la rétine,* et dont j'ai cru devoir séparer, comme une maladie différente, le *Pseudencéphaloïde de la rétine*, parce que M. Ch. Robin, d'après ses recherches micrographiques faites sur un œil extirpé par moi, avait déclaré que cette affection n'était pas un cancer, mais une simple hypertrophie des myélocytes. Ces deux maladies cependant n'en constituent qu'une seule, évidemment de nature cancéreuse, sinon d'après leur nature micrographique (puisqu'elles

n'offrent ni cellule cancéreuse ni suc cancéreux), du moins d'après leur marche envahissante et destructive ; d'après leur terminaison toujours mortelle toutes les fois que le globe n'est pas, soit extirpé de bonne heure, soit amené à l'atrophie par la nature ou la thérapeutique ; enfin, d'après les récidives si fréquentes, quand l'extirpation du globe n'est pas faite en temps utile. Dans l'intéressante observation de M. Knapp, on ne peut juger aucun de ces points ; car, à l'époque ou elle a été prise, la maladie était encore à la période que j'ai désignée comme la transition de l'avant-dernière à la dernière, c'est-à-dire à celle où la coque oculaire commence à être traversée par la production morbide dans sa partie sclérienne ou cornéenne, mais où la tumeur ne paraît pas encore au dehors. Du moment où elle se présente à l'extérieur, les choses prennent un autre aspect ; la marche de la maladie devient plus rapide et tout à fait semblable à celle des affections cancéreuses ; une fois la coque oculaire rompue, l'extirpation du globe n'a plus de chance de succès complet. De là la nécessité de toujours extirper le globe dès la première période, aussitôt que le diagnostic est bien arrêté.

Les noms *d'Encéphaloïde* et de *Pseudencephaloïde rétiniens* doivent donc être remplacés par celui de *Glioma de la rétine,* sans qu'on attache à ce mot une idée de bénignité ; car la maladie est une des plus malignes, et doit être considérée cliniquement comme cancéreuse. Il est vivement à désirer que M. Knapp, en continuant ses très-intéressants travaux sur ce point de pathologie oculaire, fasse profiter la science du résultat de ses recherches cliniques et anatomiques sur les dernières périodes de cette maladie, et qu'il tourne aussi son attention vers la méthode atrophiante, que j'ai proposée dans mon *Iconographie,* mais qui doit être restreinte aux cas où l'énucléation du globe est refusée par le malade ou sa famille.

M. Testelin (de Lille). Il semblerait résulter de ce que viennent de dire MM. Knapp et Sichel, qu'ils n'admettraient qu'une seule forme d'affection maligne débutant par l'intérieur de l'œil, le gliome de la rétine. Je ne puis souscrire à cette opinion, qui me paraît en contradiction avec les faits connus. Dans sa très intéressante description, M. Knapp nous dit que la choroïde n'est devenue malade qu'alors que des parcelles de la tumeur gliomateuse ramollie, après s'être détachées,

sont venues s'appliquer sur la choroïde et y germer. Je suis forcé d'avouer que cela choque les idées physiologiques dans lesquelles j'ai été élevé. Je croyais que des parcelles organiques ainsi spontanément détachées de l'économie étaient privées de vie et qu'il ne leur était pas possible de se greffer ainsi spontanément sur un organisme vivant.

Je sais bien que cette opinion est celle du célèbre professeur Virchow, qui l'expose dans ses belles *Leçons sur les tumeurs*, et qui choisit pour exemple les petits cancers secondaires que l'on trouve dans le péritoine, dans des points éloignés du foie affecté, lui, de cancer primitif. Mais j'ai vu cette année, (et qui n'a pas vu des faits analogues?) une jeune fille affectée d'un cancer mélanique de la peau du sommet de la région dorsale succomber à un cancer consécutif du foie. Il n'y a pas ici moyen de supposer que des parcelles détachées du cancer primitif sont venues tomber sur un point quelconque du foie et y germer comme une graine fait dans la terre.

M. Knapp. Il y a deux sortes de gliome, le gliome pigmenté et le gliome non-pigmenté, comme il y a le sarcome pigmenté et le sarcome non-pigmenté. Quant au fait qui a soulevé les objections de M. Testelin, le détachement de masses morbides et leur prolifération consécutive au lieu où elles sont tombées, ce fait est hors de doute et d'ailleurs en complète harmonie avec les développements déjà donnés à cette théorie par M. Virchow. Les produits détachés dont il a été question étaient d'ailleurs sans connexion, soit avec la rétine qu'ils avaient abandonneé, soit avec la choroïde demeurée sans altération, quoiqu'en contact immédiat avec ces masses proliférantes.

M. De Graefe. Il y a trois sortes d'affections malignes de la rétine : Le *gliome*, qui se compose de petites cellules; le *sarcome,* caractérisé par de grandes cellules, enfin le *carcinome,* dont l'élément caractéristique est le tissu fibreux-aréolaire. Ces trois éléments principaux admettent d'ailleurs toutes les combinaisons et toutes les transitions.

Maintenant se pose cette grande question : le gliome est-il malin? Est-il homo ou hétéro-plastique? Eh bien! il doit être évidemment rangé dans cette dernière catégorie. Les faits tels que ceux décrits par M. Knapp, le détachement et la chute de petites masses du tissu morbide qui va se développer en un lieu autre que celui qui

lui a donné naissance, et enfin un élément hétérotrope, c'est-à-dire, malin, par transposition de lieu de domicile, le démontrent surabondamment. D'ailleurs, il est constant que des masses de gliome sont parfois situées hors de l'œil. Ces faits étant démontrés, il en résulte que le gliome est malin, que c'est, en définitive, un cancer.

M. Testelin. M. De Graefe a admis trois formes d'affections malignes de l'œil. Il faut, je crois, en admettre une quatrième. J'ai enlevé, il y a quelques années un œil à une petite fille. Il est survenu une récidive au second œil, et l'enfant a succombé avec tous les signes de la cachexie cancéreuse. A l'examen de l'œil enlevé, on ne reconnaissait plus des tissus de l'œil que la sclérotique, qui avait commencé à céder sur quelques points. La tumeur était ferme, mais ne criait pas sous le scalpel. Incisée en deux moitiés, on y apercevait, à l'œil nu, des sortes de circonvolutions, séparées par du tissu connectif; la coloration générale était d'un gris-jaunâtre. A l'examen microscopique, on trouvait que l'élément principal consistait en tubes et en culs-de-sac glandulaires parfaitement caractérisés.

Cette affection est connue et a été décrite par M. Ch. Robin, sous le nom de cancer adénotropique.

M. Wecker (de Paris). Je pense qu'un des caractères essentiels des tumeurs intra-oculaires est de se présenter presque toujours sous une forme mixte, surtout en ce qui concerne les tumeurs de la choroïde. Comme il est ordinairement facile de voir ici le point d'implantation de la tumeur, il est aisé de constater que, dès le début, il ne s'agit pas de véritable sarcome, mais de sarcomes carcinomateux où domine le type du sarcome. Pour la rétine, où les tumeurs mollasses se développent souvent avec une assez grande rapidité, il est difficile de retrouver leur point de départ, mais comme, arrivées à leur développement complet, elles présentent encore des caractères mal définis, il est permis de penser qu'on doit aussi les rapporter à une forme mixte, dont les deux espèces procèdent du même tissu, la rétine.

M. Critchett (de Londres). La discussion qui vient de s'élever sur les caractères et les conditions de production des tumeurs malignes de la rétine, n'a point tenu compte d'un fait que j'ai observé plusieurs fois déjà et que mes collègues de Moorfiels ont également constaté. Je veux parler de l'apparition de tumeurs malignes, de gliome, de

mélanose, parmi les conséquences finales du glaucome. J'en ai, pour ma part, opéré cinq ou six cas et l'examen microscopique n'a point laissé de doutes sur la nature de ces tumeurs. Le caractère malin de ces dégénérescences, qu'il est parfois difficile de reconnaître par l'examen extérieur, m'a conduit, dans les cas de « glaucoma-consummatum, » à proposer toujours l'énucléation.

M. De Graefe (de Berlin). Parmi les dégénérescences qui se rencontrent à la suite du glaucome, les tumeurs de granulations sont les seules qui me paraissent dangereuses, elles viennent de l'iris ou des procès ciliaires, et non de la rétine. Mais, dans ces espèces de produits étrangers, l'énucléation est inutile et les suites en sont fatales.

Quant aux cas produits par M. Critchett, il y a lieu de croire, selon moi, que les éléments malins préexistaient au glaucome ; que c'était à eux problablement que devait être attribuée l'origine de la maladie glaucomateuse et non la détermination inverse.

M. Critchett. Je ne saurais me rendre à cette opinion. Dans une circonstance, la tumeur maligne n'accusa sa présence qu'après huit années de consommation du glaucome. Il est difficile d'admettre qu'elle eût gardé le silence et l'incognito tant d'années après avoir, sans se manifester elle-même, donné naissance à un glaucome.

M. Arlt (de Vienne). Je me rallie entièrement à l'opinion formulée par M. De Graefe. Le nombre considérable de glaucomes que j'ai suivis et opérés ne me permet pas d'admettre que la tumeur maligne en soit parfois la conséquence. C'est, suivant moi, l'inverse qui a eu lieu : le glaucome n'est, dans ces circonstances, que consécutif.

M. Laurence (de Londres) a la parole pour exposer le résultat de ses *Recherches sur l'extirpation de la glande lacrymale, pour la cure radicale des maladies des voies lacrymales.*

M. LAURENCE. — Messieurs, dans le dixième numéro de l'*Ophthalmic Review*, j'ai publié une courte note sous le titre suivant : « De l'extirpation de la glande lacrymale comme traitement radical de la maladie lacrymale. » Je lui emprunterai, avec une légère altération, la citation suivante, qui me servira d'introduction pour quelques observa-

tions qu'une expérience plus longue m'a conduit à faire sur le même sujet :

« S'il existe une classe de maladies plus propre que toute autre à mettre à l'épreuve la patience du malade et du chirurgien, c'est assurément celle des voies lacrymales. Nul praticien, ayant quelqu'expérience de ce genre d'affections, ne peut pas n'avoir point rencontré nombre de cas ayant duré des années, malgré tous les traitements et sans la plus légère probabilité d'arriver à rien qui approchât d'une cure permanente. Une preuve indirecte de la vérité de ces remarques se trouve dans la légion de méthodes de traitement qui ont été adoptées d'époque en époque. Jusqu'à une période comparativement récente, l'ancien clou garde son rang comme le progrès le plus voisin vers la guérison de l'obstruction du conduit nasal, et plus d'un chirurgien éminent le considére encore comme le mode le plus généralement utile de traitement. La méthode par dilatation progressive de M. Bowman semble d'abord constituer un procédé beaucoup plus chirurgical. A sa première apparition, elle eut le sort de toutes les nouveautés : elle fut repoussée en bloc par ceux qui ne purent reconnaître ses avantages dans les cas appropriés, ou, ce qui est pis, se refusèrent à les admettre. Ces avantages cependant, selon moi, furent d'autre part exagérés par ceux qui l'adoptèrent. Dès qu'elle eut fait son apparition première, je l'employai, pour mon compte, avec suite; mais je dois confesser que, si je l'ai trouvée de facile application et d'une certaine efficacité en quelques circonstances, dans la majorité des cas pourtant, elle se montre d'une application difficile et peu satisfaisante dans ses résultats. Pendant mon excursion en Italie, l'année dernière, j'ai vu plusieurs cas des professeurs Sperino et Quaglino qui avaient été traités par la méthode de Nannoni, la destruction du sac lacrymal. Les cas qui me furent montrés m'ont paru présenter des résultats très-satisfaisants, et il en a été de même de ceux obtenus par mon ami, M. Windsor, de Manchester. »

Après ces brèves observations préliminaires, j'aborderai nettement l'objet immédiat de cette communication — l'extirpation de la glande lacrymale pour la cure radicale des affections lacrymales.

Il y a une vingtaine d'années le Dr P. Bernard pratiqua cette opération :

« Un jardinier, âgé de 30 ans, avait souffert pendant plus de dix ans d'un épiphora très pénible de l'œil gauche. La canule de Dupuytren avait été introduite, ainsi que le clou de Scarpa; on avait pratiqué des injections, appliqué des topiques, dirigé des vapeurs aromatiques; le

tout en vain. Bernard reconnut, en passant une sonde, que les passages étaient complètement ouverts. L'œil d'ailleurs était sain, le sac lacrymal sans tuméfaction. Il soupçonna une hypersécrétion, due probablement à une hypertrophie de la glande lacrymale. Une incision de 15 millimètres de longueur, en rapport immédiat avec le bord inférieur du sourcil, à la partie supérieure et externe de l'orbite, suivie d'une petite dissection, exposa la portion palpébrale de la glande, qui fut attirée en avant et excisée. La plaie fut cicatrisée en quelques jours. L'écoulement des larmes diminua, mais ne cessa pas entièrement. Le reste de la glande fut donc enlevé deux mois plus tard. Cinq mois après (oct. 1843), cet œil était légèrement plus humide que l'œil sain, mais sans causer au malade la moindre gène. »

Dans une communication ultérieure, le Dr Bernard dit avoir traité d'autres cas par cette même méthode, mais sans donner de détails autres que ceux qui précèdent. L'idée générale qui ressort de ses écrits est la recommandation d'exciser la glande lacrymale, mais seulement comme mesure exceptionnelle et lorsque tout autre traitement a échoué, et spécialement comme un supplément à l'oblitération du sac lacrymal, qu'il considérait, par erreur, comme devant presque fatalement conduire au larmoiement final. On sait aujourd'hui que c'était là une idée théorique préconçue. (Vide : *Sperino's Practice*. O. R. IX. p. 54, et *Windsor's Cases*. O. R. VIII. p. 418).

Le 30 janvier 1846, Textor (senior) pratique également l'extirpation de la glande lacrymale pour épiphora chronique. Dix mois après, on constate le maintien des bons résultats. Enfin, plus récemment encore, M. Dixon excisa cette glande dans un cas qui présentait plusieurs traits intéressants.

D'après ce que j'ai pu recueillir, la glande lacrymale a été extirpée vingt fois pour remédier à la maladie lacrymale. Comme tous ces cas présentent une certaine ressemblance dans leur physionomie, un tableau d'ensemble de leurs symptômes et de leurs résultats sera d'un excellent effet pour en faire ressortir les points saillants. (*Voir ce tableau à la page suivante.*)

On y verra que la durée de la maladie, jusqu'au moment de l'extirpation de la glande, s'est étendue entre les limites de une à vingt-cinq années ; et que, durant ce temps, la plupart des malades ont été soumis à différents traitements, principalement au cathétérisme du conduit nasal, et cela sans aucun effet utile.

Le larmoiement ou épiphora existait dans tous ces cas, et c'était

Tableau sommaire des vingt cas d'extirpation de la glande lacrymale.

No	Age.	Sexe.	Durée de la maladie.	Symptômes.	Cause.	Traitements antérieurs.	Résultats.	Epoque de la dernière observatn.	Epiphora arrêté?	Effets produits sur l'abcès du sac.	Remarques.	Opérateur.	Extirpation assez complète de la glande	Extirpation partielle.
1	25	M.	3 années.	Oblitération des points lacrym.	Brûlure par soude caustique.	Opération de Jungken	Guérison.	9 mois.	Oui.	»	»	Laurence.	Oui.	»
2	3	F.	1 année.	Epiphora, abcès et fistule du sac.	Rétrécissement du canal nasal.	Cathétérisme cautérisation du sac.	Guérison.	6 mois.	Oui.	Guéri.	Impossibilité de verser des larmes. — Le léger ptosis a disparu.	»	Oui	»
3	»	»	»	Même opération de l'autre côté, mêmes résultats.	»	»	»	»	»	»		»	Oui.	»
4	14	F.	de naissance.	Epiphora, abcès et fistule.	Id.	?	Guérison.	3 mois.	Oui.	Léger suintement par le point lacrymal.	Point de ptosis.	»	Oui	»
5	26	F.	6 années.	Epiphora, abcès.	Id.	Cathétérisme	Guérison.	1 mois.	Oui.	?	Une forte conjonctivite suivit l'opération, ainsi qu'un léger ptosis.	»	»	Oui
6	37	F.	2 années.	Epiphora, abcès, conjonctivite.	Id.	Id.	Guérison.	2 mois.	Oui.	Léger suintemt par le point lacry.	Léger ptosis, inflammation disparue.	»	»	»
7	65	F.	25 ans	Epiphora, abcès depuis 10 ans.	Id.	?	Guérison. complète.	8 jours.	Oui.	Guérison de l'abcès.	»	»	Oui.	»
8	55	F.	10 ans	Epiphora et abcès.	Id.	?	Guérison	3 mois.	Oui.	Léger suintemt par le point.	»	»	Oui.	»
9	52	M.	3 ans.	Id.	Id.	?	Guérison.	3 semaines	Oui.	Id.	Léger ptosis inflammatoire : perméabilité du canal nasal restituée.	»	»	Oui
10	52	M.	4 1/2 ans.	Id.	Id.	Cathétérisme	Guérison.	4 mois.	Oui.	Léger suintemt par le point lacrl	Ptosis considérable après l'opération. Mouvements latéraux du globe limités. — Diplopie.	»	»	»
11	30	F.	7 ans.	Id. et fistule.	Id.	Id.	Id.	2 mois.	Oui.	Léger suintemt par le sac.	Perméabilité du conduit réstituée.	»	Oui.	Oui
12	40	F.	1 ans.	Epiphora et abcès.	Id.	Id.	»	»	»	»	»	»	»	Oui
13	53	F.	4 ans	Id. et fistule.	Id.	?	Guérison.	6 mois.	Oui.	Légère décharge.	»	»	»	»
14	47	F.	12 ans.	Epiphora et abcès,	Id.	Cathétérisme	Guérison.	2 1/2 mois.	Encore un peu d'épiphora	Id.	»	»	Oui.	»
15	40	M.	25 ans.	Epiphora, ectropion.	?	Id.	Guérison	4 mois.	Oui.	»	»	Ch. Taylor.	»	Oui
16	23	M.	longtemps	Epiphora.	Traumatisme.	Cautéris.	Guérison.	10 mois.	Oui.	»	»	Textor.	»	»
17	30	M.	10 ans.	Id.	Hypertrophie de la glande.	Cathétérisme	Guérison.	5 mois.	Oui.	»	»	P Bernard.	Oui.	
18	55	F.	3 ans.	Id.	Id (?).	Cathétérisme	Guérison.	28 jours.	Oui.	»	»	Windsor	Oui.	
19	58	F.	longues années.	Epiphora, abcès.	Rétrécissement du canal.	Nul.	Guérison.	5 mois.	Oui.	Guéri.	Inflamm. aiguë du sac après l'operation.	R. B. Carter	Oui.	
20	7	M.	?	Epiphora.	?	Nul.	Guérison.	?	Oui.	»	»	»	Oui.	

même la principale cause qui sollicitait le malade à recourir à l'assistance chirurgicale. Sauf une exception à peine, un résultat immédiat et permanent, dans l'immense majorité des cas de l'extirpation de la glande lacrymale, a été la suppression de ce pénible écoulement des larmes. De plus, chose très-remarquable, ce résultat a été acquis, que la glande eût été enlevée en totalité ou en partie. J'ai insisté sur ce fait dans la note rappelée plus haut, et, aujourd'hui, une expérience plus étendue me permet de le confirmer avec plus d'autorité encore.

Plusieurs considérations se présentent à l'appui de ce fait, plus ou moins passibles d'objections peut-être; premièrement que, dans l'opération, les canaux excréteurs sont divisés, que la portion de glande abandonnée s'atrophie, enfin que l'ablation d'une portion de la glande diminue l'écoulement des larmes dans une mesure qui suffit à prévenir l'épiphora.

Quelle que soit l'explication vraie, le simple fait conserve son importance pratique de premier ordre. Il nous autorise, il nous conduit même à ne pas porter trop profondément les limites de nos recherches de la glande, par des incisions trop étendues, sous l'impression erronée qu'à moins d'une extirpation bien complète l'opération demeurera sans effet. A peine s'est-il offert un cas où, après l'ablation de la glande, des larmes aient été répandues du côté opéré, soit sous l'influence d'une émotion, soit sous celle d'une application de vapeurs irritantes, comme celles de l'ammoniaque vers l'œil ou les narines.

J'ai observé nombre de fois des enfants, que le souvenir déplaisant d'avoir passé par mes mains rendait fort indociles quand on me les représentait, et qui n'avaient pas une larme à leur service pour accompagner les cris dont ils me saluaient.

Beaucoup de malades ont déclaré que leur vision s'était améliorée par l'opération. Ce résultat indirect de l'opération est dû à ce que la cornée n'est plus baignée continuellement par le courant excessif des larmes.

La première question qui m'est posée par tous ceux qui ont entendu parler de mon opération est la suivante : « L'œil continue-t-il à être entretenu humide après l'opération? »

Oui, assurément et complètement. Voilà ma réponse.

Mon expérience à cet égard est corroborée par celles de Mackenzie et autres qui ont extirpé la glande lacrymale pour des tumeurs développées dans son intérieur. Mackenzie dit expressément : L'humidité et la lubréfaction de la conjonctive demeurent inaltérées après l'extirpation de la glande.

Dans le cas du Dr O'Beirne, où la glande fut enlevée par suite de son développement et de son induration, le malade n'éprouva nul inconvénient sous se rapport. Il en fut également ainsi de celui de M. Dixon, qui subit le même opération, à raison de l'oblitération traumatique des canaux lacrymaux. Les faits semblent démontrer que l'humidité du globe est normalement entretenue par les glandes de Meïbomius.

Maintenant, quel est l'effet de l'ablation de la glande lacrymale sur les abcès du sac?

L'analyse de mes observations montre qu'après un temps variable, la sécrétion purulente de la membrane muqueuse du sac décroît et finit par disparaître.

Ce résultat ne se produit-il pas spontanément ou assez rapidement, on peut l'accélérer en fendant le canalicule inférieur, pour pouvoir plus efficacement appliquer les remèdes locaux à la membrane muqueuse, soit sous forme de collyres, soit sous celle d'injections au moyen de la seringue d'Anel. (Vin. Opii; ou de faibles solutions de Nitr. d'argent. gr. i — iv. ad. drach. j.) C'est cette dernière que j'ai trouvée convenir le mieux, appliquée une ou deux fois par jour, en y ajoutant des lavages du sac à l'eau pure, répétés plusieurs fois dans la journée entre les applications du collyre.

Mes idées sur l'origine de l'abcès du sac lacrymal sont que le sac, dans les premières périodes, est distendu par les larmes retenues entre ses parois par le plus ou moins d'imperméabilité du canal nasal (1). La membrane muqueuse devient ainsi irritée et congestionnée, à raison de sa tension anormale, et peut-être de la pression subie par ses vaisseaux. Les larmes elles-mêmes acquièrent probablement des propriétés âcres, par suite de leur rétention dans le sac, et des altérations chimiques qui peuvent être aggravées et accélérées par l'addition ultérieure de la sécrétion purulente. Cette sécrétion purulente, après un certain temps, réagit comme cause secondaire d'abcès, soit en ajoutant à la distension du sac, soit par ses propres qualités irritantes, augmentées probablement, comme il est arrivé pour les larmes, par les changements chimiques, résultat de leur rétention anormale. La cystite consécutive à la distension de la vessie, due à quelque obstruction

(1) Dans quelques cas, même après la libre ouverture du canal nasal, nous pouvons imaginer que la distension du sac crée une sorte de clôture valvulaire au moyen de la membrane muqueuse, à l'extrémité supérieure du conduit nasal, et indépendamment de toute stricture actuelle de ce canal.

des voies urinaires, tant par stricture de l'urètre que par hypertrophie de la prostate ou par toute autre cause, me semble fournir un excellent exemple du mode de formation de l'abcès lacrymal. Non que je nie qu'exceptionnellement le dacryocystite ne puisse se produire idiopathiquement tout comme la cystite elle-même; j'en ai observé moi-même des cas. Cette distension excessive du sac lacrymal est seulement la cause la plus ordinaire de ces abcès, comme le prouve l'observation qu'on peut faire journellement des cas de larmoiement par éversion ou obstruction des points lacrymaux, et qui jamais ne sont suivis d'abcès du sac. J'ai vu un cas où le larmoiement, déterminé par une tumeur fibro-plastique comprimant le sac, cessa après l'ablation de la tumeur.

Après ce que je viens de dire, je pense que nous ne serons ni surpris, ni désappointés, si l'extirpation de la glande ne guérit pas l'abcès lacrymal, qui peut avoir existé pendant des années, aussi promptement que nous le voudrions. Nous ne nous étonnerons donc pas si un liquide purulent suinte par les points lacrymaux, sous l'influence d'une pression exercée sur le sac, et souvent pendant plusieurs mois après l'opération. L'ablation de la glande enlève la cause première de l'abcès; mais elle ne supprime pas instantanément l'inflammation chronique de la muqueuse, ni sa disposition à sécréter du pus, lequel, comme je me suis efforcé de le démontrer, agit comme cause secondaire pour la continuation de l'abcès. Ce dernier, en effet, ayant pris droit de domicile, et ayant son existence indépendante, exigera plus ou moins de temps pour disparaître. Cependant cette disparition se trouve bien secondée par la suppression de la cause d'irritation constituée par la rétention des larmes, ainsi que de nombreuses observations me permettent de l'affirmer. Dans trois cas (cas 9, 11 et 19), dans lesquels la glande lacrymale a été enlevée, un abcès aigu du sac suivit l'opération, mais céda bientôt, et même parut entraîner la cure plus rapide du précédent abcès chronique. Dans mes deux cas personnels, la perméabilité du conduit nasal fut remarquablement restituée après l'opération. Je ne sais comment expliquer le fait, mais cette observation me conduirait, dans d'autres circonstances, à oblitérer le sac après l'ablation de la glande, si l'abcès ne cédait pas à des moyens plus doux, tels que ceux que j'ai précédemment indiqués.

J'ai maintenant à décrire le procédé opératoire que j'adopte : Les instruments requis sont les suivants : Un bistouri long et étroit; des

ciseaux boutonnés; un crochet (1) petit, aigu, double, comme celui que l'on avait coutume d'employer pour fixer le globe dans l'ancienne opération du strabisme; une paire de pinces longues à *bull-dog-catch;* des aiguilles et du fil d'argent pour les sutures.

Le chloroforme est administré jusqu'à anesthésie passablement complète. La peau est divisée avec le bistouri, immédiatement au-dessous du tiers supérieur externe du bord orbitaire. Dans ce premier temps de l'opération, la peau doit être tendue en la tirant d'un côté à l'autre, avec les doigts; mais comme elle est très-mobile dans cette région, on doit faire grande attention à ne point l'attirer en haut, ni en bas, autrement l'incision tomberait soit sur l'os frontal, soit, au contraire, trop au-dessous du rebord de l'orbite; et comme la glande lacrymale est en contact intime avec la voûte de l'orbite, on éprouverait quelque difficulté à la trouver. Lorsque l'incision de la peau est faite, le fascia qui relie le périoste de l'orbite avec le bord supérieur du cartilage tarse, est coupé en travers, et l'on pénètre alors dans la cavité orbitaire par de petits coups ménagés de la pointe du bistouri. Quand une ouverture suffisante a été ainsi pratiquée, on sent la glande, au moyen du bout du doigt, appliquée sous la voûte orbitaire. Avec un peu d'expérience, on le reconnaît aisément comme un corps un peu dur, poli et arrondi. Dans cette recherche avec le doigt, on doit prendre soin de ne pas pousser trop profondément dans l'orbite, car par là la glande, eu égard à ses connexions lâches avec le périoste orbitaire, pourrait être luxée, et repoussée en arrière dans le tissu cellulaire de l'orbite, ou entraînée par le fascia qui repose sur le globe. Il deviendrait alors difficile de la découvrir et de l'exciser, à moins de pratiquer, comme cela m'est arrivé, une excessive ouverture dans la profondeur de l'orbite. Si donc on éprouvait quelque difficulté à rencontrer la glande, il serait certainement préférable de diviser tout de suite la commissure palpébrale externe par une incision horizontale directement portée en dehors et allant à la rencontre de la première incision. Un lambeau triangulaire sera ainsi formé, ayant son sommet en dehors. Ce lambeau est alors renversé en dedans : l'angle supérieur et externe de l'orbite est ainsi librement exposé à la vue et l'on arrive alors aisément sur la glande que l'on peut rencontrer dans ce cas en contact plutôt avec le globe lui-même qu'avec la voûte de l'orbite. Avant de pratiquer

(1) Mon ami, M. Carter, de Strout, emploie, pour saisir la glande, la pince à torsion artérielle.

l'une de ces deux incisions, j'ai coutume de déterminer, par ses pulsations, la position exacte de l'artère temporale, de façon à l'éviter ensuite, ce à quoi j'ai toujours réussi. Après que je me suis assuré de la position exacte de la glande, je passe le crochet double le long du doigt de ma main gauche, qui sert ainsi de guide aux pointes du crochet : je fais exécuter alors une demi-rotation au manche de l'instrument, de façon à mettre ses pointes en rapport avec la glande, que j'accroche alors fixement par leur moyen, la tirant en avant et la séparant de toutes ses connexions au moyen du bout du bistouri. Lorsque j'ai retiré ce que je considère comme devant être la glande, je la tranche invariablement par une coupe en travers, afin de m'assurer que c'est bien la glande et non quelque portion du tissu cellulaire ou graisseux de l'orbite. La tranche de la glande lacrymale est ferme, dense, d'une teinte jaunâtre et offrant la structure habituelle lobulaire ou en grappes des tissus glandulaires ; et la moindre attention suffit à les distinguer de tous les autres tissus de l'orbite. Ainsi que je l'ai dit déjà, quoiqu'il soit indiqué d'enlever toute la glande, ce n'est nullement là une condition *sine quâ non* de succès pour l'opération; aussi serait-ce un tort d'étendre sans nécessité les limites de l'opération, ce qui ne conduirait à rien de bon, mais plutôt à de regrettables conséquences dont je vais bientôt m'occuper.

Lorsque la glande a ainsi été enlevée, généralement on voit survenir une certaine hémorrhagie ; une artère de l'orbite (probablement la branche lacrymale de l'artère ophthalmique) est la principale source de cet écoulement; mais, dans tous les cas, sans exception, j'ai toujours vu cette hémorrhagie s'arrêter sous un filet d'eau froide exprimé d'une éponge. Il convient de ne point réunir les lèvres de la plaie avant d'avoir complètement arrêté cet écoulement de sang; sans cela on risque de voir, peu après l'opération, la paupière supérieure se distendre par le fait du sang extravasé dans le tissu cellulaire lâche, résultat que j'ai constaté dans un petit nombre de mes cas, lorsque j'ai fermé la plaie avant d'avoir pris les précautions ci-dessus prescrites. La plaie peut être réunie au moyen de sutures en fil d'argent, et il faut avoir soin de placer les parties en exact contact et dans leurs rapports réguliers, particulièrement si la commissure externe des paupières a été divisée dans l'opération. Dans ce cas, la suture qui procure l'adaptation la plus harmonique est celle qui réunit le sommet externe du lambeau triangulaire à la peau de la tempe. La plaie peut alors être traitée d'après les principes généraux de la chirurgie : compresses d'eau froide, alternant avec des compresses chaudes, et même, s'il est nécessaire, des cataplasmes

pour combattre toute inflammation. Dans le plus grand nombre des cas, et de beaucoup, la réunion s'est opérée par première intention et, après quelques semaines, nulle trace ne subsistait d'une opération qui, au moment de son exécution, offrait l'apparence d'une gravité sérieuse.

Il est actuellement de mon devoir de relater certaines conséquences regrettables et qui peuvent suivre l'opération. Dans un grand nombre de cas, elle est suivie d'une légère conjonctivite; cette inflammation, dans une circonstance, engloba quelques-uns des tissus profonds; elle céda cependant graduellement aux traitements appropriés, sans laisser derrière elle aucun inconvénient permanent.

Mais le plus sérieux de tous les résultats inopportuns qui peuvent compliquer les suites de l'opération, c'est le ptosis de la paupière supérieure. Cette complication, dans presque chaque cas observé, était d'origine purement inflammatoire et a disparu graduellement et spontanément, quoique, dans quelques circonstances, elle fût due apparemment à une division partielle de l'élévateur de la paupière. Dans l'observation n° 10, j'ai peur, eu égard à un emploi trop libre du bistouri, d'avoir divisé ou atteint quelques filets des nerfs musculaires; car le ptosis fut tout d'abord complet, pour diminuer ensuite; j'observai encore que les mouvements latéraux du globe furent assez paralysés pour entraîner une diplopie binoculaire considérable. Depuis que j'eus fait cette observation, j'ai toujours pris un soin particulier de ne point prolonger l'incision orbitaire ni trop en dedans, ni trop profondément en arrière. Et même, en deux circonstances dans lesquelles l'extraction de la glande, sans une dangereuse extension des limites de la plaie, me parut impossible, je considérai comme un devoir chirurgical de refermer la plaie sans m'obstiner à atteindre la glande, et de la laisser conséquemment intacte. C'est assurément un puéril sentiment et de plus un manque de courage moral que de ne point sacrifier une fausse gloire au bien-être du malade. Il y a un certain nombre d'années je vis, dans une autre branche de la chirurgie, un chirurgien d'hôpital qui, dans un essai de cathétérisme, ne sut se résigner à avoir le dessous. Dans les vingt-quatre heures, le malade eut un frisson et mourut peu après d'infection purulente. Je n'ai point jusqu'à présent eu à relever d'autres conséquences fâcheuses de l'opération dont je viens de décrire les phases.

BIBLIOGRAPHIE.

1° Mémoire sur un nouveau moyen de guérir les fistules lacrymales et les larmoiements chroniques réputés incurables. Par le Dr *Paul Bernard* (Ann. d'Ocul. 1843, t. X. p. 193).

2° La cautérisation combinée avec l'ablation de la glande lacrymale, etc., par le même. In-8, pp. 48. Germer Bailière, Paris, 1845. (Revue bibliographique in: Ann. d'Oculistique. 1845. t. XXII, p. 42.)

3° De l'extirpation de la glande lacrymale, comme moyen de guérir le larmoiement. Par le Dr *Ch Textor*. (Ann. d'Ocul. 1847, t. XVIII, p. 218. « Journal fur Chirurgie und Augenheilkunde, 1847. Bd. vi, II. 3.)

Une discussion s'engage sur cette communication.

M. Wecker. Je me bornerai à rappeler qu'en 1855 j'ai soutenu ma thèse de doctorat, sous la présidence de Textor père qui, on le sait, a, l'un des premiers, extirpé la glande lacrymale dans le cas d'épiphora; et, qu'en considération de ce fait, j'avais soutenu que le moyen le plus sûr pour obtenir la guérison de la fistule lacrymale était l'extirpation de la glande. Or, bien que je fusse entré dans la carrière avec des dispositions aussi favorables en faveur de cette opération, je dois cependant avouer que je n'ai j'amais eu qu'une seule fois en ma vie l'occasion de la proposer, le succès des autres traitements m'en ayant toujours dispensé, sauf dans ce cas qui est resté unique.

M. Knapp. Je dois dire que, quant à l'efficacité de l'extirpation de la glande lacrymale, dans le but de guérir les maladies des voies lacrymales, j'ai des doutes puisés dans la physiologie. Le liquide qui humecte le sac conjonctival et qui facilite les mouvements du globe et des paupières, est sécrété par toute la surface muqueuse. C'est seulement dans les moments de grandes émotions que la glande lacrymale y verse une quantité abondante de fluide. Dans l'état ordinaire, ce ne sont probablement plus que les vaisseaux et les glandes de la conjonctive qui humectent celle-ci. A coup sûr, ce n'est pas la glande lacrymale qui produit et entretient les maladies très-désagréables du sac lacrymal, je veux dire la distension, la blennorrhée, la fistule du sac, les retrécissements et l'obstruction du canal nasal et la carie de ses parois osseuses. Les maladies sont ou primitives ou le résultat d'altérations de la muqueuse nasale, ou, plus rarement, de la muqueuse oculaire, car on ne voit presque jamais la blennorrhée, le trachome, la diphthérite, même le catarrhe, s'étendre de la conjonctive vers le sac lacrymal. Que M. Laurence ait vu, après l'extirpation de la glande lacrymale, les maladies du sac s'améliorer et guérir, je suis loin de le nier. Mais je crois que celui qui exécute l'extirpation de la glande lacrymale

et celui qui souffre que cette opération soit pratiquée sur lui, chercheront seulement à éloigner les obstacles qui pourraient s'opposer à la guérison spontanée du mal. L'individu est forcé — l'extirpation de la glande l'exige — de se tenir dans la chambre, d'éviter le vent, la poussière et les autres causes nuisibles, l'œil est couvert d'un bandage et bien protégé : tout cela doit exercer une influence favorable sur les maladies du sac lacrymal et du conduit nasal. Je repète que je ne veux pas contester les faits signalés par M. Laurence, mais ils ont, je pense besoin d'être confirmés pas d'autres observateurs.

M. Arlt. En présence des excellents résultats procurés par la méthode de M. Bowman, je ne sais s'il est permis d'appliquer une méthode nouvelle aussi grave et pouvant enfanter des résultats aussi sérieux que celle proposée par l'honorable M. Laurence. Jusqu'à ce jour, je n'ai eu qu'à me louer de la méthode par dilatation progressive. Jamais je n'ai eu besoin d'oblitérer le sac, l'emploi méthodique des heureux procédés de Bowman m'ayant toujours suffi, et fourni les succès les plus satisfaisants. Seulement cette méthode, comme toute intervention chirurgicale dans des mécanismes aussi délicats, doit être employée avec modération et ménagement; il faut éviter de se presser et ne passer que lentement d'une sonde à une autre plus forte. La patience est d'absolue nécessité dans un traitement aussi délicat.

M. Laurence. Je dois revenir sur l'expression première de mes idées. Il y a, certainement, un grand nombre de cas, sur le très grand nombre de ceux qui s'offrent au médecin oculiste, qui ne répondent point aux espérances qui se sont trop vite attachées à la méthode de Bowman. Comme tout le monde, je commence par l'application de cette méthode, mais, comme chacun sait, dès qu'arrive cette époque trop fréquente du traitement où la patience échappe au médecin et au malade, je n'hésite pas à entreprendre une cure plus radicale, celle qui a fait l'objet de ma communication.

M. Cervera. Je m'étonne de voir proposer de nouvelles méthodes curatives quand, depuis plus de trente années, l'art a entre les mains un traitement aussi complet, aussi radical que l'oblitération ou plutôt la cautérisation du sac. C'est celui que, pour moi, j'emploie toujours, suivant le procédé de Nannoni. J'ouvre le sac, largement, et le cautérise attentivement dans tous ses recoins avec le nitrate acide de mercure.

A part un peu de douleur momentanée, nul inconvénient ne suit l'application de ce procédé, et aucune cicatrice ne s'observe à sa suite, qui soit de nature à éveiller le regret de la femme la plus préoccupée de sa beauté. J'ai plus de trois cents cas par devers moi qui tous témoignent de l'innocuité et en même temps de la puissance de cette excellente méthode. Fistules, larmoiement, tout cède à ce moyen héroïque et j'en suis encore à connaître des cas traités par moi, qui aient donné lieu à des récidives.

M. Arlt. Si j'ai cru devoir m'élever contre la proposition d'extirper la glande lacrymale dans les cas de maladies des voies lacrymales, même invétérées, je crois également devoir combattre le procédé plus ancien de la cautérisation du sac. Le procédé de Bowman est logique et physiologique : il s'adresse à l'élément obstruction, oblitération, dont le cathétérisme est le seul moyen de triompher en demeurant dans les limites de la donnée physiologique. Mais la sonde n'est pas tout en pareil cas; il y a également à s'occuper de la cause, qu'il faut traiter, de l'hygiène qu'il faut assurer. Le plus souvent, dans les cas rebelles, il y a un élément soit scrofuleux, soit même syphilitique à combattre. Quant à la carie, elle est plutôt rare; la maladie ne dépasse pas le plus souvent la muqueuse. L'extirpation de la glande, l'oblitération du sac ne sauraient donc constituer que des procédés tout à fait exceptionnels.

M. Critchett. Je ne crains pas de dire que je suis très opposé à l'oblitération du sac, la méthode de mon savant ami M. Bowman me semblant répondre, quand elle est sagement dirigée dans ses applications, à toutes les indications qui peuvent se présenter.

M. Delgado. Je viens confirmer entièrement les faits avancés par mon compatriote M. Cervera. En Espagne, la méthode par oblitération du sac a rendu de tels services qu'elle est passée à l'état d'opinion populaire. D'ailleurs il ne faut pas oublier que le sac n'est pas, en réalité, oblitéré dans la méthode de Nannoni. M. Sperino a fait voir que, dans les cas où l'on croyait avoir le plus parfaitement détruit le sac, on n'avait fait, en somme, que déterminer l'accolement de ses parois, en laissant entr'elles une sorte de conduit fistuleux ou plutôt canaliculaire servant à conduire les larmes en excès dans les fosses nasales. En terminant, j'insiste sur les avantages universellement reconnus dans

mon pays à la méthode de la cautérisation, après laquelle il ne reste plus rien à faire.

M. Warlomont. Il ressort de cette discussion que trois méthodes principales se trouvent en présence pour se partager le traitement opératoire des affections des voies lacrymales. Ce sont, par ordre de gravité chirurgicale : la dilatation temporaire et progressive, d'après la méthode de M. Bowman — la cautérisation destructive du sac, suivant les préceptes de Nannoni, — enfin, l'extirpation de la glande lacrymale, ressuscitée par M. Laurence. — Je constate en passant que personne ne s'en fait ici l'avocat de la trépanation de l'unguis. — Ces trois méthodes répondent chacune à des indications différentes, et cette seule considération doit mettre tout le monde d'accord. Il me paraît bien clair que les larmoiements simples, sans délabrement des parties, causés par un rétrécissement des voies lacrymales, et une foule d'autres cas beaucoup moins légers, réclament exclusivement la dilatation et la restitution du cours normal des larmes, à l'exclusion de toute autre manœuvre opératoire ; c'est évidemment là la perfection des résultats à rechercher et je n'hésite pas à dire que quatre vingt dix pour cent des malades y trouveront leur compte. Dans ce nombre se trouve une proportion notable de sujets atteints de fistules du sac, qui se cicatrisent avec une rapidité remarquable, dès que le passage naturel des larmes et des mucosités morbides à cessé d'être intercepté.

Que si dix pour cent des malades sont réfractaires à cette médication, et c'est beaucoup, je suis prêt à reconnaître que la cautérisation du sac est une ressource précieuse à qui sait s'en servir. Elle donne des résultats prompts et satisfaisants, mais il faut dire que la plupart des sujets y répugnent et préfèrent commencer par d'autres méthodes moins effrayantes pour eux.

Quant au moyen ressuscité par M. Laurence, je doute qu'il ait beaucoup d'avenir, d'une part, parce qu'il ne peut prétendre qu'à hériter des cas abandonnés, pour cause d'insuffisance, par les autres méthodes, et de l'autre parce qu'il constitue une opération grave, que l'importance des désordres, à la réparation desquels il est appelé, justifiera très rarement.

Pour me résumer, je dirai que la méthode de M. Bowman, a droit à la priorité dans tous les cas, car peu lui résistent, dix pour cent à

peine. Ceux-là, je les adresserai en toute confiance à MM. Cervera et Delgado, et je doute qu'il en transmettent un seul à M. Laurence.

M. Carreras y arago (de Barcelone). Je déclare franchement que je ne suis pas entièrement de l'avis de mes confrères et compatriotes. Je suis loin de nier les résultats parfaits obtenus par MM. les docteurs Cervera et Delgado, au moyen de la cautérisation ; mais je préfère employer une méthode conservatrice avant de passer au parti de la destruction, parti que je n'adopte que dans des cas tout à fait exceptionnels. Pour moi, quand se présente une maladie des voies lacrymales, je pense que le premier soin doit être de s'assurer s'il y a une obstruction dans l'une des parties de ces voies et, à cet effet, je pratique le cathétérisme par la méthode de Bowman, et la dilatation progressive, qui suffisent, dans la généralité des cas, à amener la guérison. Chez les individus où se rencontre une hypersécrétion muco-purulente, je fais des injections au moyen de sondes creuses.

Je dois avouer cependant que, si ces moyens suffisent dans la généralité des cas, il y en a, par contre, qui s'y montrent parfaitement réfractaires. Or, dans ces circonstances, ce n'est pas simplement de rétrécissement qu'il s'agit, puisque la pression exercée sur le sac fait passer dans le nez la sécrétion muco-purulente : c'est alors plutôt à une dilatation du sac qu'à un rétrécissement que l'on a affaire. Il y a enfin un petit nombre de cas, dans lesquels la suppuration est entretenue par une carie osseuse. Dans ces cas exceptionnels, la cautérisation, portée jusqu'au fond du cul de sac supérieur du sac lacrymal, et s'étendant en bas jusqu'à l'entrée du conduit nasal, devient le seul moyen efficace.

Quand à l'opération de M. Laurence, je crois qu'elle doit être exclusivement réservée à ces cas excessivement rares qui résistent et au cathétérisme et à la cautérisation.

M. Giraud-Teulon. La discussion qui vient d'avoir lieu ne saurait surprendre personne. Le traitement de la maladie lacrymale a fait assez longtemps, dans la presque totalité des cas, le désespoir des chirurgiens, il laisse encore trop souvent de ces cas difficiles et obstinés qui exigent autant de patience de la part du médecin que du côté du malade pour ne pas prêter aux dissentiments. Cependant, de ces témoignages que vous venez d'entendre et qui viennent des points

les plus distants se rencontrer sur ce terrain commun, il ressort cette conséquence que la maladie qui nous occupe a enfin rencontré une digue, ou des digues puissantes, et que son caractère n'a plus ce cachet invincible que les générations qui nous ont précédés lui ont connu. A cet égard, les résultats satisfaisants si généralement obtenus par la méthode de la dilatation progressive de M. Bowman constituent un progrès considérable et qui fait de cette méthode un bienfait véritable pour l'humanité. Les cas rebelles qui subsistent encore, nous font voir, par les paroles de M. Arlt, et par l'assentiment général de cette assemblée, qu'il y a lieu de chercher une cause à leur résistance, et qu'à cet égard l'étude de la constitution du malade, les soins médicaux, la patience et la douceur deviennent à leur tour des armes le plus souvent triomphantes.

Nous pouvons nous demander maintenant comment se peuvent concilier ces propositions avec les élans d'enthousiasme que nous venons d'entendre à l'appui de la méthode de la cautérisation du sac, et que soutiennent avec tant d'ardeur les écoles Italienne et Espagnole. Devons-nous révoquer en doute ces témoignages, comme ne portant pas, eux aussi, le cachet de la vérité? Non assurément. Ces divergences ne sauraient établir des propositions contraires : Elles démontrent seulement l'existence de quelque cause, de quelqu'élément omis ou égaré dans la discussion.

En entendant nos savants confrères, il m'a paru que l'on pouvait se rendre compte de l'efficacité de la cautérisation du sac dans les contrées méridionales et de son insuffisance dans les pays de latitude plus élevée. Si la constitution du malade joue, sans que nous nous en étonnions, un rôle sérieux dans les succès obtenus dans une même clinique comme celle de M. Arlt, la sécheresse d'un côté, l'humidité de l'autre, ne sauraient être sans effet sur l'épiphora consécutif aux traitements les mieux entendus. Le pertui filiforme que l'école de Turin a démontré exister après la prétendue oblitération complète du sac, peut suffire à l'écoulement de l'excès physiologique des larmes dans les contrées ou l'évaporation, la transpiration, la sécheresse sont des conditions habituelles ; il peut être tout à fait insuffisant dans les contrées humides, et dés lors l'introduction des sondes de Bowman en devient le complément obligé. Tout ainsi se concilie et s'éclaire, et de la contradiction

même naissent des lumières nouvelles. Entre des mains aussi exercées il n'y a pas lieu, de part ni d'autre, à suspecter l'habileté opératoire, mais il y a lieu de rappeler le grand principe médical formulé par Baglivi il y a deux siècles : *vivo et scribo in aere Romano.*

La séance est levée à une heure.

Le Président,
DE GRAEFE.

Le Secrétaire,
GIRAUD-TEULON.

DEUXIÈME SÉANCE. — 13 AOUT.

—

PRÉSIDENCE DE M. DE GRAEFE.

—

La séance est ouverte à 9 heures et demie du matin.

M. le président donne lecture de l'ordre du jour.

M. le secrétaire a la parole pour la lecture du procès-verbal de la séance précédente. Sur la proposition de M. Dor (de Berne), et vu le nombre des communications dont l'ordre du jour est chargé, l'assemblée confie au bureau le soin d'arrêter le procès-verbal des séances.

L'ordre du jour appelle la suite des communications scientifiques.

M. Helmholtz (de Heidelberg) fait une *Communication sur la production de la sensation du relief dans l'acte de la vision binoculaire.*

M. HELMHOLTZ. — Messieurs, je me propose de vous entretenir de quelques faits et expériences propres à guider l'esprit dans l'explication des phénomènes du relief dans l'acte de la vision binoculaire.

Et d'abord, on admet généralement que l'unité de la vision binoculaire se fonde sur une correspondance primitive et exclusive, sinon

de tous les points, deux à deux, des rétines, au moins sur la correspondance des deux centres des fossettes centrales.

Un premier fait cependant, d'observation commune, semble s'élever contre cette proposition. *La correspondance du point central entre un œil et l'autre peut être changée dans le strabisme.*

Une seconde proposition généralement admise aussi, est que : *Nous obtenons une notion exacte de la position d'un objet dans l'espace, par la sensation exacte de la position de nos yeux.*

Or, on peut démontrer que nous n'avons point la sensation exacte de cette position, ni même de la tension musculaire qui la détermine, mais seulement du degré d'innervation nécessaire à la production du mouvement. Aussi, chaque circonstance qui vient à modifier les rapports existant entre la position ou la distance d'un objet et le *quantum* d'innervation qui leur correspondrait dans les circonstances habituelles, devient-elle une cause d'erreur ou d'illusion sur la véritable position de l'œil et conséquemment sur celle de l'objet.

La condition la plus fréquente de semblables aberrations se rencontre dans la fatigue des muscles. Or, dans l'acte de la vision binoculaire, le muscle droit interne est soumis à de tout autres relations que les autres muscles. Dans les mouvements associés des deux yeux, se portant vers la droite ou vers la gauche, en haut ou en bas, il n'y a pas ordinairement production inégale de fatigue entre les muscles droits externes et internes, ou entre les droits supérieurs et inférieurs, parce que, dans toutes ces directions du regard, à droite, à gauche, en haut ou en bas, nous choisissons involontairement une position telle de la tête qu'aucun de ces muscles ne soit sacrifié au profit des autres.

Dans les mouvements de convergence mutuelle des deux yeux, il n'en est plus ainsi; la fatigue éprouvée par le droit interne est sans balancement. C'est pour cela que la perception du degré de convergence est soumise à des erreurs relativement grandes. Aussi arrive-t-il que si, par un artifice quelconque, on offre aux deux yeux des images visuelles d'un même objet, mais dans une direction inexacte, leur fusion par les fossettes centrales pourra s'effectuer presqu'aussi bien que si les deux images étaient vues sous le degré de convergence qui correspondrait à la vue de l'objet réel. Et j'ai trouvé par des expériences, dont je donnerai la description plus bas, que si le degré d'innervation des muscles droits internes est un des éléments d'appréciation les plus importants de la convergence, il n'est cependant, comme nous allons le faire voir, ni le seul ni le plus important.

Dans cet ordre d'idées, en effet, les uns ont attribué trop de part à la convergence, d'autres, au contraire, ne lui ont pas accordé assez d'influence.

Expliquons-nous à cet égard :

En quoi, par exemple, consiste le sentiment de relief ou de profondeur? Assurément en beaucoup de cas, en une appréciation quelconque de la convergence. Quand nous regardons au loin, les deux axes oculaires dans le parallélisme, il n'existe pas pour nous de relief géométrique, ou de notion réelle de profondeur, c'est-à-dire de distance relative entre les différents objets situés à l'horizon. Nos jugements, à cet égard, ne reposent point sur la géométrie à trois dimensions; ils se fondent sur d'autres éléments, la perspective aérienne, la quantité de lumière, l'habitude, les notions acquises antérieures, etc., etc. Quant à la géométrie à trois dimensions, elle ne manifeste son influence que pour des positions des objets plus ou moins rapprochées, et alors elle se lie à l'inégalité des images rétiniennes et à la convergence des axes optiques. On sait, en effet, que, dans la vision binoculaire d'un objet situé à une distance fixée, les deux images rétiniennes, quoique semblables, ne sont pas rigoureusement égales. Pour les deux yeux, comme on le dit, les parallaxes des deux mêmes points de l'objet ne sont pas identiques.

Passons maintenant au relief artificiel, aux phénomènes stéréoscopiques.

Que fait la stéréoscopie? Elle présente aux deux yeux des images semblables, sous des degrés déterminés de convergence, en ayant soin de donner, dans les images de droite et de gauche, aux distances mutuelles des points correspondants, des différences de parallaxe en rapport avec la convergence sous laquelle elles seront vues.

On sait qu'on peut obtenir la fusion de deux photographies stéréoscopiques sous des degrés très-variables de convergence, et même à un degré modéré de divergence des lignes visuelles, sans que la forme apparente de l'objet se modifie nécessairement d'une manière correspondante. Dans le cas de divergence des yeux, par exemple, aucun objet réel ne saurait correspondre rigoureusement aux images que l'on voit ainsi; et malgré cela, on croit voir un objet apparent, simple.

Si l'on diminue la distance mutuelle des deux photographies stéréoscopiques, on voit l'objet apparent se rapprocher de l'observateur et s'aplatir. On le voit alors comme représenté en bas-relief.

Si l'on augmente la distance mutuelle des deux photographies, l'objet

semble s'éloigner de l'observateur et prendre un relief plus élevé. J'ai trouvé qu'en réalité les règles géométriques suivis par les artistes dans la construction d'un bas-relief, sont absolument celles que l'on suivrait si l'on voulait construire un objet qui donnât aux deux yeux les mêmes images visuelles que l'objet original, mais sous un degré plus faible de convergence. C'est pour cela que ces représentations artificielles en bas-relief donnent une impression beaucoup plus vive et en même temps plus naturelle que les tableaux plans. On peut le reconnaître non-seulement dans les ouvrages de sculpture, mais aussi dans les œuvres architecturales, dans les portails des églises gothiques, dans les décorations scéniques qui sont ainsi construites en relief raccourci.

Dans la théorie de la vue stéréoscopique, on n'a tenu compte jusqu'ici que des différences entre les projections horizontales des points des objets. On doit noter pourtant aussi les différences qui s'observent dans les projections verticales. Un objet vertical, qui est plus rapproché de l'œil droit que du gauche, apparaît plus long dans le premier que dans le second. Eh bien! j'ai trouvé que ces différences verticales qu'on a négligées jusqu'ici, sont souvent d'une grande influence sur la forme et la grandeur apparente de l'objet.

On peut poser pour règle que deux dessins stéréoscopiques combinés binoculairement, à un degré de convergence quelconque, déterminent l'apparition d'un objet tel que serait l'objet réel, propre à donner les mêmes images visuelles avec les mêmes différences parallactiques horizontales et verticales, quoique la convergence pour cet objet apparent dût être très-différente de la convergence actuelle.

Dans la plupart des cas, les deux images rétiniennes d'un seul objet ne peuvent plus être considérées comme deux projections exactes d'un même objet corporel, si on change le degré de convergence des yeux, sans changer en même lemps la forme et la position des deux images sur les deux rétines : car, pour qu'elles soient les images d'un même objet, il faut que les lignes visuelles qui joignent une paire de points correspondants des deux images avec le point nodal de l'œil correspondant, se coupent devant les yeux en un point qui est alors le *lieu* du point lumineux réel. Si les deux images rétiniennes sont produites en regardant deux tableaux stéréoscopiques, il résulte de ce qui précède que les deux images ne peuvent être celles d'un même objet que sous la supposition d'un certain degré déterminé de convergence correspondante. Voyons maintenant ce qui arrive, si l'on modifie le degré actuel de la convergence des yeux.

J'ai l'honneur de mettre ici devant vos yeux des dessins stéréoscopiques, représentant des surfaces peintes en blanc et en noir, comme un échiquier. Une première paire de ces dessins représente la projection d'un échiquier-plan vu de près; une deuxième paire, au contraire, est la projection d'une surface semblable, mais cylindrique convexe, et vue de loin. Si l'on compare les positions des lignes verticales entre les carreaux blancs et noirs, on trouve qu'elles sont absolument les mêmes, dans les deux paires de dessins. Ce ne sont que les lignes horizontales, ou presque horizontales, qui sont différentes. Les deux paires de dessins regardés avec le même degré de convergence produisent néanmoins des impressions tout à fait différentes; la première d'une surface plane, la deuxième d'une surface convexe.

Si la perception des différences horizontales des deux images produisait immédiatement, par un mécanisme anatomique préformé, la notion de la profondeur, comme il a été supposé dans la théorie de MM. Panum et Hering, il est clair qu'on devrait voir dans les deux cas la même surface cylindrique, et les lignes horizontales de la première paire de tableaux en images doubles. Or, le résultat de l'expérience est tout à fait en opposition avec cette théorie.

Ce résultat s'explique au contraire très simplement, si nous partons de l'hypothèse qué l'appréciation de la distance et de la forme des objets que nous voyons, ne dépend que du souvenir de cas semblables où des objets réels nous ont donné les mêmes impressions visuelles, et que la sensation musculaire de la convergence est trop inexacte pour qu'elle puisse troubler sensiblement le jugement qui se base sur la comparaison des deux images rétiniennes. Nous croyons toujours voir un objet tel qu'il devrait exister pour donner, sous un degré de convergence déterminé, les mêmes images rétiniennes que nous voyons actuellement.

J'ai décrit dans mon *Manuel d'optique physiologique* nombre d'expériences conduisant aux mêmes conséquences, et j'ai donné l'explication de quelques observations de MM. Hering et Recklinghausen, qui partent du même principe, c'est-à-dire que la sensation de convergence est inexacte, et que souvent l'interprétation mentale des perceptions visuelles se fait en supposant un autre degré de convergence qui s'accorde mieux avec la nature des images rétiniennes.

Les expériences que je vous ai décrites me semblent être intéressantes en ceci qu'elles font voir que l'appréciation de la forme d'un objet visuel dépend de l'ensemble des différentes impressions qu'il produit, et parce que je crois que ce phénomène ne peut aucunement

s'expliquer par la supposition d'une fusion anatomique des deux images rétiniennes.

Après cet exposé, qui est accueilli par des applaudissements réitérés, M. *de Graefe*, entretient l'assemblée des trois objets suivants :

1° *De la ténotomie de l'élévateur de la paupière supérieure dans la maladie de Basedow (goître exophthalmique).*

2° *De la section du nerf optique dans les affections douloureuses de l'œil.*

3° *D'une modification du 4e temps de l'opération, dans l'extraction linéaire modifiée.*

M. DE GRAEFE. I. Messieurs, chacun connaît la physionomie particulière que présentent les yeux, dans la maladie de Basedow. Dans cette affection, le regard a quelque chose de hagard, qui ne doit pas être attribué exclusivement à la protrusion oculaire. Ce regard singulier a encore une autre cause, à savoir un certain degré de rétraction de l'élévateur, sous l'influence d'une innervation pervertie de ce muscle, comme je l'ai développé dans une autre occasion. Ainsi, quand on veut faire regarder le sujet de haut en bas, à mesure que le mouvement se prononce, la paupière supérieure est comme retenue en haut, au lieu de se déployer sur la surface antérieure du globe, Cet état, outre l'expression disgracieuse qu'il donne à la physionomie, n'est pas sans danger pour l'œil.

Exposant à l'air une plus grande surface de la conjonctive bulbaire, il y amène de la sécheresse d'abord, puis une véritable irritation et contribue même aux inflammations destructives de cette membrane, ainsi que j'en ai observé quatorze exemples dans cette maladie.

Dans le principe, j'ai tâché d'opposer à cette condition anormale, la tarsoraphie, qui cependant, dans son rapport indirect avec la cause du phénomène, ne pouvait procurer qu'un bien tout relatif. La section partielle de l'élévateur m'a paru plus rationnelle. Pour la réaliser, je pratique d'abord une incision cutanée parallèle au bord palpébral libre supérieur, et à une demi ligne environ au-dessus du bord supérieur du cartilage tarse. Après avoir excisé quelques fibres de l'orbiculaire, je mets à nu le fascia tarso-orbitalis dans lequel se remarque l'épanouissement du tendon de l'élévateur, caractérisé par la direction perpendiculaire ou presque perpendiculaire de ses fibres. Au moyen d'un couteau mince et très pointu, je traverse cette couche (tendon de l'éléva-

teur confondu avec le fascia tarso-orbitaire), en prenant bien soin de ne pas pénétrer le sac conjonctival. La section doit s'étendre des deux côtés jusqu'aux limites du tendon : tout ce qu'on en laisse, est un pont d'environ une ligne de largeur au milieu. On détermine ainsi une sorte de demi-ptosis, qui rétrograde dans la première quinzaine jusqu'à un certain état en rapport avec l'effet thérapeutique demandé. Un cas que j'ai traité dernièrement de cette manière à fourni un résultat fort satisfaisant.

II. Depuis notre dernière rencontre, j'ai eu la pensée, et je l'ai mise à exécution, de combattre, par la section du nerf optique, certaines affections pénibles de l'œil, jusqu'ici incoërcibles et, cela est inutile à dire, dans les cas où l'organe est définitivement perdu.

J'avais recommandé dans le temps cette opération contre l'ophthalmie sympathique pour remplacer l'énucléation du globe oculaire, mais l'expérience et la considération plus attentive du sujet m'ont bientôt démontré le peu de fondement de l'application que j'avais eue en vue. C'est assurément par les nerfs ciliaires que se communiquent les symptômes de l'ophthalmie sympathique et la section du nerf optique ne saurait jouer un rôle dans leur guérison.

Mais il est un autre ordre de symptômes que l'élément douleur, et qui, dans l'ordre de la sensibilité spéciale, se trouve aussi sous la dépendance du nerf optique. Je veux parler de ces sensations lumineuses subjectives, qui survivent à la perte de l'œil, et qui accompagnent certaines cécités ; dans les décollement de la rétine, par exemple, après les irido-choroïdites, et dans les cas de dépôt calcaire dans l'intérieur du globe oculaire, on observe souvent des phénomènes subjectifs extrêmement pénibles pour les malades. Des spectres photopsiques les assiégent, tourmentant leurs jours et leurs nuits, et il arrive même de les voir amener à leur suite des hallucinations cérébrales, conséquence de l'irritation du cerveau par communication de celle du nerf optique.

En outre de cet ordre de symptômes (phénomènes photopsiques observés dans des yeux aveugles), la section du nerf optique paraît encore indiquée dans des circonstances d'un tout autre genre. Je veux parler des tumeurs intrà-oculaires. Il est bien reconnu que le tronc du nerf optique est particulièrement propre à propager la dégénérescence (sarcomateuse ou carcinomateuse) aux parties extra-oculaires. Ainsi l'examen microscopique de la coupe du nerf que nous obser-

vons dans l'énucléation du globe, nous révèle assez souvent que le nerf, à cet endroit, est déjà malade, tandis que l'intérieur du globe n'est encore qu'incomplétement rempli de la tumeur. Dans un tel cas, nous ne pouvons nous faire illusion sur l'insuffisance de l'extirpation du globe, et nous constatons bientôt une récidive ou le développement de la tumeur qui apparaît dans la partie intrà-orbitaire du nerf malade. Si nous sommes assez prompts à constater que la tranche du nerf sectionné n'est pas saine, il est indiqué de réséquer le bout libre du nerf, aussitôt après l'énucléation. Mais cette manœuvre est très difficile, et nous ne pouvons, sans étendre la lésion d'une manière dangereuse, atteindre efficacement la partie du nerf qui reste dans l'orbite. Il est donc fort prudent, dans les cas de gliome, sarcome et carcinome intra-oculaires, de faire d'abord la section sous-conjonctivale du nerf optique, et cela dans un point aussi profond que possible, et de la faire suivre, séance tenante, de l'énucléation. On retire alors, avec le globe une portion de nerf de 10 millimètres en plus; et l'on se louera fort d'avoir pris ce parti si la portion du nerf qui avoisine la sclérotique est malade, tandis que le lieu du nerf ou a porté la section se trouve sain.

Procédé opératoire. On pénètre dans l'orbite, c'est-à-dire dans le tissu cellulo-graisseux, par une ponction à travers le cul-de-sac conjonctival dans la région externe, pendant qu'on attire le globe oculaire à l'extérieur de façon à ce qu'il fasse saillie hors de l'orbite. L'instrument dont on se sert est un névrotome modérément courbé, très fort, qui doit suivre la paroi externe de l'orbite jusqu'au moment où la pointe est assez avancée pour contourner le nerf optique. Le nerf, tendu par la position (exophthalmique), qu'on avait préalablement donnée au globe, se présente aisément à la concavité du névrotome, et sa section se fait, selon les règles de la ténotomie sous-cutanée. La profondeur de la section peut être choisie à plus ou moins de distance en arrière du globe oculaire. Il est le plus commode de la faire à 6-8 millimètres derrière la sclérotique, mais on peut la conduire même jusqu'à peu de lignes en avant du trou optique.

J'ai pratiqué avec succès cette opération dans une circonstance où la cécité datait de 14 ans. J'ai fait, à cette occasion, quelques observations sur les différences qui se remarquent dans le caractère des hallucinations rétiniennes, telles que nous les observons, et les hallucinations cérébrales proprement dites. Dans les premières se voient des figures simples, pour ainsi dire géométriques; dans les secondes, apparaissent tous les produits de l'imagination et de la mémoire.

III. Vous serez tous d'accord, Messieurs, sur ce point que l'un des temps les plus délicats de l'opération de la cataracte par l'extraction linéaire est celui de l'expulsion du cristallin; il l'est surtout si la cataracte est tout à fait dure ou unie à la surface interne de la capsule par des masses corticales desséchées.

Les premiers essais ont reposé sur l'emploi d'un instrument tracteur; cependant, malgré toutes les modifications qu'on a apportées à ces instruments, on s'est convaincu de plus en plus que leur emploi était accompagné de graves inconvénients en comparaison de la sortie spontanée du cristallin. Par la forme que j'ai donnée à la plaie linéaire, j'ai bientôt réussi, il est vrai, à me débarrasser des instruments tracteurs pour la grande majorité des cas, en me servant de plus en plus de la manœuvre que j'appelle manœuvre de glissement et qui consiste dans une dépression méthodique du bord scléral de la plaie, combinée avec une certaine contrepression exercée par la pince à fixation dans le diamètre opposé du globe. Mais, tout en calculant cette manœuvre le plus possible, je n'avais pas cru pouvoir exclure tout à fait l'emploi des instruments tracteurs, parce que, dans un certain nombre de cas, la sortie de la cataracte sans un tel instrument me paraissait trop longue et laborieuse pour ne pas exposer les bords de la plaie aux inconvénients de la contusion. C'est que, dans ces cas, la pression à exercer dans la manœuvre de glissement paraît quelquefois trop forte pour ne pas exposer à la rupture de l'hyaloïde.

Ce n'est que depuis six mois que j'ai mis de côté tous les instruments tracteurs, parce qu'une nouvelle pratique pour la sortie du cristallin m'a semblé propre à écarter les inconvénients que je viens de mentionner et à procurer les avantages de la sortie spontanée du cristallin également bien pour toutes les formes de cataracte. C'est cette pratique que je vais vous décrire ici en peu de mots.

Je me sers d'une curette de caoutchouc durci, presque du même modèle que celui que j'employais originairement dans l'extraction linéaire modifiée (la forme cependant est ici assez indifférente, pourvu que le dos soit assez convexe), et j'en fais usage non comme instrument tracteur, mais simplement pour exercer la pression externe. J'applique d'abord le dos convexe de cet instrument sur le bord inférieur de la cornée, en y exerçant une légère pression, par laquelle la plaie située au bord supérieur commence à s'entrebâiller. Immédiatement après, je tourne légérement la curette, de manière que son bord supérieur s'enfonce un peu dans la surface externe de la cornée et je fais dans cette

position un petit mouvement de bas en haut, à la suite duquel l'équateur de la cataracte se présente sans obstacle dans la plaie. Ceci fait, il n'y a rien de plus facile que de développer le cristallin, en continuant la pression sur la partie inférieure de la cornée avec le dos de la curette, pression dont la direction, selon les lois élémentaires de la mécanique, doit être dirigée d'abord vers le centre de l'œil pour se rapprocher, à fur et à mesure des progrès de la sortie, de plus en plus de la direction tangentielle (de bas en haut). Comme la curette doit toujours se trouver en face du bord inférieur du cristallin, il va sans dire que le point d'appui qu'elle prend sur la cornée, monte successivement du bord inférieur jusqu'au diamètre horizontal de cette membrane. Dès qu'il a atteint ce dernier, ou même plus tôt, la cataracte s'échappe spontanément, ou bien l'on achève le dégagement en en saisissant avec la curette le bord qui est déjà, en grande partie, sorti de l'œil.

La substance dont la curette est constituée rend son contact peu sensible; et je me suis convaincu que cet acte de pression sur la surface de la cornée, qui ne lèse pas la couche épithéliale et n'occasionne pas de contusion, puisque la surface interne de la cornée n'est soutenue par aucune contrepression, ne dispose pas aux accidents.

De l'autre côté, j'ai bien vite gagné la conviction que, de cette manière, la force expulsive qu'on emploie est beaucoup mieux concentrée sur la sortie même du cristallin et sans qu'une partie composante s'ajoute inutilement à la pression extra-oculaire. C'est par ce dernier défaut que pèche la manœuvre de glissement fondée sur la dépression du bord scléral. Celle-ci fait sortir le cristallin, la plaie une fois entr'ouverte, surtout en augmentant la pression intra-oculaire; or, l'augmentation de la pression intra-oculaire, voilà la condition qui amène la procidence du corps vitré. Supposez la résistance de l'hyaloïde inférieure à l'adhésion du cristallin à la capsule et la voilà produite. A sa suite, on observe le ralentissement de dégagement du cristallin et les dangers qui en dérivent pour le corps vitré.

Le procédé que nous venons de décrire est, je le répète, exempt de ces inconvénients. La force que nous ajoutons à la pression intra-oculaire (ou que nous lui substituons, s'il n'en existe plus en excès après l'évacuation de l'humeur aqueuse) tombe à chaque moment, à mesure que progresse la sortie du cristallin. Elle agit tout comme un instrument tracteur sans en présenter les dangers. L'instrument tracteur *entraîne;* le moyen que nous venons de décrire, *pousse* pour ainsi dire

le cristallin. Si, comme il arrive ordinairement, la pression est négative ou presque nulle, on peut dire qu'il y a entre la cataracte et la curette qui la pousse devant elle, une communication directe de force tout à fait complète (à travers la cornée affaissée).

Les bienfaits de cette modification se sont montrés, dans les 230 derniers cas opérés de cette manière, par le peu de procidence du corps vitré (nous n'en avons eu à regretter que 4 pour cent à peine) et encore ces procidences étaient-elles prévues d'avance, en raison de conditions spéciales inhérentes aux yeux opérés, et par le dégagement facile et tout à fait régulier des cataractes de toutes les formes.

J'avais combiné, pendant quelque temps, cette manœuvre de pression avec une légère contrepression exercée sur le bord scléral de la plaie. Par une telle combinaison, nous serions en effet arrivés complètement au plan que nous avions coutume d'exécuter dans l'extraction à lambeau : cependant, une expérience prolongée m'a démontré que cette contrepression complique l'acte de l'expulsion sans présenter d'avantages réels. Elle est, en effet, de rigueur dans l'extraction à lambeau, parce que le cristallin, avant de se présenter dans la plaie, doit faire un mouvement de rotation autour de son diamètre horizontal, et qu'il faut empêcher qu'il heurte l'iris et le bord périphérique de la cornée. Il en est autrement dans notre opération, où le bord du cristallin se présente immédiatement dans la plaie, et où la cataracte, en sortant graduellement, refoule elle-même, de la manière la plus avantageuse, le bord scléral, en remplisssant, dans chaque moment, le canal de la plaie, ce qui donne la plus grande garantie contre la rupture de l'hyaloïde.

J'ai enfin à faire remarquer que, depuis que je me sers de la manœuvre décrite, je donne au couteau, en achevant la section, une direction un peu moins perpendiculaire à la surface scléro-cornéenne. La partie moyenne de la plaie gagne ainsi une position encore plus périphérique; le canal même de la plaie devient un peu oblique, sans cependant s'écarter d'une manière notable des conditions d'une plaie linéaire; le dos du couteau se met moins en contact avec la surface de l'iris et les lèvres de la plaie (dans les yeux relativement durs) se touchent encore plus intimement, comme les recherches de M. Ad. Weber l'ont récemment démontré. J'avais renoncé autrefois à cet avantage (petit, il est vrai), parce qu'une direction perpendiculaire du canal de la plaie me paraissait plus convenable par rapport aux manœuvres employées alors pour l'issue de la lentille.

M. Wecker donne la *description d'un instrument nouveau pour la mensuration du champ de vision superficiel.*

M. WECKER. Je revendique pour mon mensurateur du champ visuel



Fig. 1.

dont la simplicité du mécanisme dispense de toute description (V. fig. 1.) les cinq avantages suivants :

1° La tête du malade étant appuyée sur une mentonnière, la distance ne peut varier et le résultat est plus exact.

2° L'objet qui doit impressionner les parties périphériques de la rétine étant toujours d'une grandeur déterminée, la distance du malade restant la même ainsi que l'intensité de l'éclairage artificiel, on pourrait à la rigueur, avec ces données, calculer la sensibilité de la région explorée.

Je n'insiste que médiocrement sur ces deux avantages, vu qu'on les obtient aussi avec les autres procédés, mais il n'en est pas ainsi des suivants :

3° Au moyen d'un mécanisme très simple, dès que la petite boule a marqué la limite du champ visuel, on la retourne et elle devient

invisible parce qu'elle présente un côté noir, et ne peut troubler en rien la suite de l'exploration.

4° Le déplacement des petites boules blanches s'effectue derrière le tableau, de façon que la main n'intervient nullement, et que le malade ne peut se méprendre, comme cela arrive si souvent dans les autres modes d'exploration.

5° En même temps que les boules blanches marquent, au devant du tableau, la limite du champ visuel, d'autres boules indiquent ces limites en centimètres sur la partie postérieure du tableau.

A l'occasion de cette présentation, je me permettrai de proposer au congrès, comme beaucoup plus facile pour l'impression que les dessins usités jusqu'aujourd'hui, la notation suivante d'un examen du champ visuel, en se servant dans ce but, pour l'indication des diamètres, des signes usités pour l'astigmatisme, et en commençant toujours à noter le diamètre qui a subi le plus de réduction. *Exemples* :

O. G. C. V. (champ visuel) rétréci en *haut* et en *dehors* \ 52 | 60 — 73 / 80.

O. G. C. V. rétréci en *dedans* et en *bas* / 56 — 60 | 77 \ 85.

M. Knapp. J'apprécie fort les avantages de l'instrument de M. Wecker, pour mesurer plus exactement le champ visuel qu'on ne le fait ordinairement. Seulement, quant à la notation que M. Wecker propose d'introduire, je n'y trouve pas d'avantage sur la méthode ordinaire. Si l'on dessine dans son journal une croix, dont le point d'intersection des différentes lignes correspond au point de fixation du malade, on peut mettre à la fin de chaque ligne un nombre indiquant, en millimètres, l'étendue du champ visuel dans cette direction. Cette méthode offre une image très significative de la forme et de l'étendue du champ visuel. Veut-on introduire des notations plus scientifiques, je préfèrerais le faire par des angles, plutôt que par des lignes, d'après le système des coordonnées. En prenant, pour le point de fixation, comme point d'origine des axes des x et des y, on pourrait, par les signes positifs et négatifs, noter en grandeurs angulaires l'étendue du champ visuel d'une manière tout à fait rigoureuse. Mais si l'on veut éviter d'introduire des angles dans la notation du champ de la vision, et M. Wecker songe principalement à la publication des observations — plus qu'à la notation dans le journal du médecin — sa proposition a incontestablement l'avantage que les signes employés sont déjà des caractères d'imprimerie.

M. JAVAL. Je crois, comme M. Knapp, que la représentation graphique des contours du champ visuel est bien préférable à une notation, quelle qu'elle soit, et nous sommes, je crois, tous d'avis, que celle qu'à proposée M. Wecker est un peu compliquée. Pour nous conformer à ce qui a été fait pour les mesures ophthalmométriques, il sera mieux de prendre des angles de 15 degrés. Pour suivre sur ce point encore les précédents posés par M. Donders, nous devons mettre le O en haut et, pour éviter les désignations de *haut* et *bas* ou *droite* et *gauche*, il est nécessaire de compter les degrés depuis 0 jusqu'à 360. En un mot, l'utilité d'une notation n'est pas contestable, et je ne crois pas que les précédents laissent une hésitation sur le choix de cette notation.

M. LAURENCE. Je me sers, ainsi que tous les autres ophthalmologistes, d'une méthode analogue à celle qui a été exposée par M. Wecker. J'y ajoute seulement un détail qui me permet, tout en déterminant l'étendue du champ visuel, qui demeure actif, d'en mesurer le degré d'acuïté. A cet effet, au lieu des boules blanches sur fond noir, qui sont employées par M. Wecker, j'emploie des lettres détachées de l'échelle de Snellen et dont les dimensions, progressivement augmentées, me procurent l'avantage d'une précision, d'une exactitude plus grandes.

M. GIRAUD-TEULON, au nom de M. ROBERT-HOUDIN, fait la communication suivante :

M. GIRAUD-TEULON. Je viens, Messieurs, au nom d'une personne étrangère, par ses études premières, a notre spécialité et même aux sciences médicales, présenter quelques instruments dont la science et l'art auront à se féliciter d'entrer en possession. La rare habileté de mains, qui a donnée à M. Robert-Houdin une célébrité très étendue, a été mise par cet ingénieux et honorable travailleur au service des recherches scientifiques, et, pour nous doter de ce précieux concours, il n'a eu à emprunter les lumières ni la direction de personne. Il a marché seul et voici ce qu'il nous apporte. Nous n'avons point hésité à donner à M. Robert-Houdin une place au milieu de nous : nous n'avons à demander aux contributions scientifiques d'autre certificat d'origine que l'honorabilité.

I. M. Robert-Houdin nous présente, en premier lieu, un instrument qu'il désigne sous le nom de *Pupilloscope*. Ce petit instrument consiste en un tube noirci à l'intérieur et qui emboîte le globe de l'œil de façon à le préserver de toute lumière latérale. Ce petit tube est fermé en avant par une plaque de cuivre très mince portant sept petits trous mesurant chacun un vingtième de millimètre environ. Ces trous sont disposés ainsi qu'il suit : un des trous occupe le centre de la plaque, les six autres sont disposés en cercle autour de lui, à 4 millimètres les uns des autres (centre et sommet de l'hexagone inscrit régulier dans un cercle de 4 millimètres de rayon. V. fig. 2, A.)

Cette distance de 4 millimètres à été choisie comme représentant la dimension moyenne d'une pupille. L'instrument étant ainsi disposé, si on le met devant un œil et que l'on dirige la vue vers une lumière



Figure 2. — Pupilloscope.

diffuse et modérée, sept images de pupilles viennent se peindre sur la rétine; et, si l'on admet que la pupille observée ait 4 millimètres de diamètre, tous les disques pupillaires sont tangents (fig. 2. B.).

Dans cet état, si l'on vient à ouvrir subitement l'œil libre, l'impression de la lumière sur la rétine détermine, par une action réflexe et sympathique, la contraction des deux iris. Alors les sept images pupillaires se rapetissent et, par ce fait, s'éloignent les unes des autres d'une quantité égale à la diminution de leur diamètre. (Fig. 2. C.)

La réocclusion de l'œil libre produit l'effet inverse, et de ces deux mouvements contraires il résulte un éloignement ou un rapprochement qui indique d'une manière très sensible les diverses variations de la pupille.

Cet instrument peut être précieux pour découvrir subjectivement sur soi-même les moindres déformations synéchiales de l'iris, et trouvera sans doute ses applications, à ce point de vue, dans la pratique clinique.

II. *Le Pupillomètre* se fonde sur les mêmes données que le pupilloscope; seulement, au lieu de sept petits trous, la petite plaque de cuivre n'en porte que deux, l'un fixe A, l'autre mobile B. Leur écartement en chaque position est indiqué par un index (C) sur un limbe divisé en millimètres ou en degrés. (Fig. 3.)



Figure 3. — Pupillomètre.

On comprend, à première vue, que si, pour une position donnée du trou mobile, les deux images pupillaires sont tangentes, l'écartement de leurs centres est égal au diamètre même de chacune. (A. B. fig. 4.)

Figure 4.

Cela posé, si l'on a eu soin de déterminer exactement la distance de la plaque de cuivre au plan pupillaire, si l'on connaît celle de la pupille au centre de réfraction ou de similitude, et enfin au centre de projection sensorielle, on a entre les mains tous les éléments propres à préciser la mesure exacte de la pupille.

Cela est pour les expérimentations scientifiques. Quant à la pratique courante, l'instrument peut donner en chiffres les variations *relatives* du diamètre pupillaire, et cette donnée peut avoir également plus d'une application pratique.

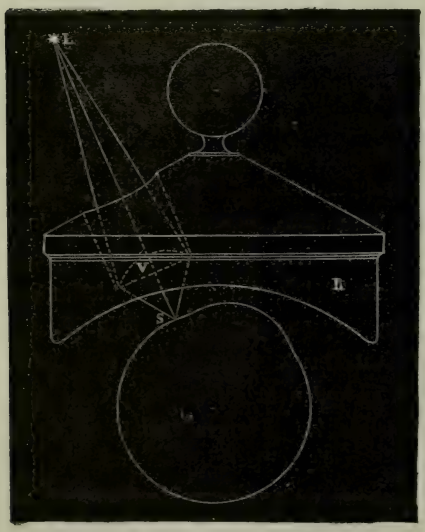

Figure 5. — Rétinoscope.

M. Robert-Houdin fait observer avec raison que cet instrument peut aussi servir à répéter les intéressantes expériences de Brewster pour la détermination du siége des corps entoptiques.

III. Sous le nom de *Rétinoscope*, M. Robert-Houdin présente un instrument qui rend facile et prompte la réalisation de l'expérience

de Purkinje, pour procurer l'image subjective de l'arbre vasculaire de la rétine. (Fig. 5).

L'instrument propre à cet effet est composé d'une simple coquille en ébène R, emboîtant les contours de l'œil et le mettant ainsi dans une obscurité complète. C'est le tableau noir indiqué par Listing pour être placé devant la vue.

Sur les bords de cet ovale, et dans la direction de son grand axe, est une ouverture circulaire dont le centre est en regard de la partie visible de la sclérotique. Cette ouverture peut être disposée de deux façons : Si l'on observe avec la lumière du soleil, l'ouverture ne doit avoir que de 2 à 3 millimètres ; mais devant une lampe (L), elle devra être assez grande pour contenir une lentille à court foyer de 10 millimètres de diamètre. (V. fig. 5.)

Après avoir couvert l'œil du rétinoscope, qu'on se serve de la lumière solaire ou de celle d'une lampe, il faut diriger l'instrument de façon à ce que les rayons directs ou convergents de la source lumineuse tombent perpendiculairement sur la partie de la sclérotique que l'on veut éclairer.

Mais, pour que la sclérotique présente (fig. 6) le plus de surface possible pour l'expérimentation, on doit avoir soin de diriger l'œil, dans la coquille, vers l'extrémité opposée à celle par où s'introduit la lumière.

Figure 6.

Le grand angle de l'œil est préférable à l'autre pour cette expérience.

Aussitôt que la lumière frappe la scléroique, l'œil est saisi d'une sorte d'hallucination lumineuse dans laquelle on aperçoit quelques rameaux de l'arbre vasculaire ; mais cette apparition s'évanouit à l'instant. Il faut, pour lui donner de la continuité, entretenir la coquille dans un mouvement incessant d'un va-et-vient horizontal, exactement comme s'il s'agissait de frapper à petits coups la naissance du nez. — Cette expérimentation, continuée avec quelque persévérance, procure bientôt l'apparition sur un fond plus ou moins clair, de toute l'étendue de l'arbre vasculaire, depuis son origine (la papille optique) jusqu'aux ramifications les plus déliées, qui s'y détachent par leur ombre. (V. fig. 7.)

Figure 7.

On ajoute à la facilité de l'expérience, en couvrant l'œil libre d'une

coquille analogue à la première et qui l'isole de la lumière sans obligation de le fermer.

IV. Le dernier instrument que nous présente M. Robert Houdin ne sera pas le moins précieux pour nous. Il porte le nom de *diopsimètre* et a pour objet de procurer, comme celui décrit tout à l'heure par M. Wecker, la mesure en surface de l'étendue du champ de la vision;

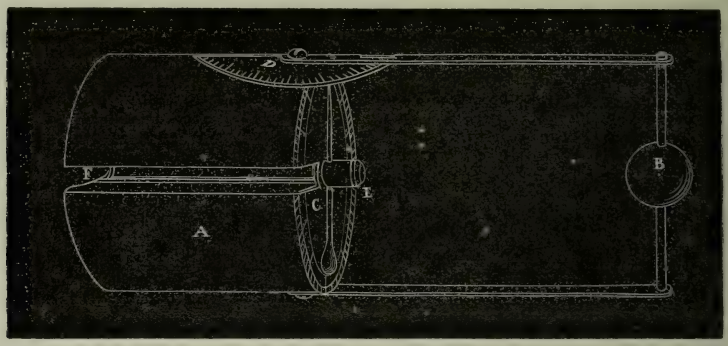

Figure 8. — Diopsimètre.

et, par suite, la position et les dimensions des scotomes fixes ou restrictions partielles du champ visuel.

Cet instrument consiste en un petit cylindre de bois A, terminé à l'une de ses extrémités par une coquille semblable à celle du pupillomètre ou du pupilloscope, et à l'autre par un cadran gradué C. L'aiguille de ce cadran est disposée de façon à se maintenir dans une position verticale et à pouvoir ainsi donner les degrés d'inclinaison sur l'horizon de la tige mobile qui va être décrite dans un instant.

Au milieu du cylindre est un petit tube de 2 à 3 millimètres de largeur, qui le traverse dans toute sa longueur (F L). Ce petit tube est destiné à assurer la position fixe de l'axe optique de l'œil en expérience, un pain à cacheter servant de point de mire sur une muraille en face de l'observateur. Telle est la partie fixe de l'instrument.

Sur le cylindre, qui peut se mouvoir tout autour de son axe, est pratiquée une fente, à parois parallèles, écartées l'un de l'autre de 6 millimètres (F C) environ. Dans l'ouverture procurée par cette fente, c'est-à-dire dans un diamètre déterminé de l'instrument se meut, portée sur les deux bras et dans le plan de la fente, une boule d'ivoire (B) qui peut ainsi occuper toutes les positions depuis l'axe jusqu'à 160° degrés et plus à partir de l'axe. (Les mouvements sont mesurés sur le cadran D.)

Ces mouvements dans ce plan, celui du cylindre lui-même autour de son axe peuvent, comme on le voit, par leurs combinaisons, procurer à cette boule d'ivoire *toutes* les positions dans une sphère pour ainsi dire concentrique avec celle de l'œil : comme d'ailleurs chacun d'eux porte sur un timbre gradué sa mesure exacte, on réalise le problème indiqué tout à l'heure par M. Knapp, on se procure les coordonnées de tous les points sensibles de la sphère rétinienne.

Vous voyez, Messieurs, que ce petit instrument, aussi délicat que simple, est appelé à rendre autant de service à l'expérimentation physiologique qu'à la clinique, et vous remercierez avec nous l'ingénieux auteur de ces utiles combinaisons.

Cette communication est accueillie par d'unanimes applaudissements et donne lieu à quelques observations.

M. Helmholtz. — Je reconnais avec d'autant plus d'empressement la perfection d'exécution de ces petits instruments, notamment ceux qui se fondent sur la nécessité d'avoir de très-petits trous pratiqués dans une lame métallique mince, que j'ai moi-même éprouvé de grandes difficultés à me procurer des orifices suffisamment petits, et encore sans réussir au degré où je l'eusse désiré. L'instrument pour mesurer le champ superficiel de la vision me semble très-bien entendu ; je fais cependant mes réserves quant au procédé au moyen duquel M. Robert Houdin se procure l'image entoptique des vaisseaux de la rétine dans l'expérience de Purkinje.

M. Otto Becker. — Voici un moyen plus simple encore dont je me sers pour observer, par la méthode entoptique, les vaisseaux de ma rétine. Je perce une carte à l'aide d'une épingle et, tout en regardant le ciel à travers le trou, je fais des petits mouvements avec la carte devant mon œil ; les vaisseaux se présentent alors jusqu'à permettre d'y reconnaître la circulation des globules du sang.

M. Nagel. — J'ai aussi fait des expériences sur les pulsations des vaisseaux de la rétine. On arrive aisément à les reconnaître, en exerçant avec le doigt une pression prolongée sur le globe, du côté de la tempe. En regardant alors une feuille de papier, on voit apparaître, sur cette feuille, une tache uniformément grise, sur laquelle on reconnaît des phénomènes de pulsations. Ces expé-

riences m'ont démontré de nouveau que le « *fovea centralis* » est entièrement dépourvue de vaisseaux.

M. DE BECKER est d'avis, quant aux pulsations que M. Nagel voit dans la région de la tache jaune, que ces phénomènes proviennent des vaisseaux ciliaires qui pénètrent dans la choroïde derrière cette région.

M. OTTO BECKER (de Vienne) *fait l'exposé des résultats obtenus dans la clinique du professeur Arlt (de Vienne), par le procédé d'extraction linéaire modifié par M. de Graefe.*

M. OTTO BECKER. Messieurs, je regrette d'être le premier à prendre la parole dans la discussion qui va s'ouvrir sur la nouvelle méthode d'opération de la cataracte. J'aurais désiré que cette question, peut-être la plus importante de celles dont s'occupera l'assemblée, fût abordée par un de nos confrères parlant le français, pour que le commencement de cette discussion ne fût pas incompréhensible à un grand nombre des membres du congrès. Mais comme ce vœu que j'ai émis dans des conversations privées ne paraît pas vouloir se réaliser, je me décide à ouvrir la série des communications sur ce sujet. Je le fais en vous demandant la permission de m'exprimer en allemand. Mon honorable confrère, M. le docteur Ed. Meyer, aura l'obligeance de répéter en français les points saillants de ma communication.

Je ne veux pas abuser de votre temps en entrant dans les détails de la nouvelle méthode d'extraction linéaire proposée par M. De Graefe. Elle est suffisamment connue de nos confrères allemands par les mémoires originaux publiés dans les « *Archiv für Ophthalmologie* » et de nos confrères français et étrangers par la traduction qu'en a faite M. Meyer et par les articles publiés dans les « *Annales d'Oculistique.* »

Il s'agit ici, je crois, de recueillir de différents côtés le plus grand nombre possible de détails positifs sur ce sujet, et d'arriver ainsi à résoudre la question suivante :

« *Quels sont les résultats procurés par la nouvelle méthode, comparés à ceux que l'on a obtenus par l'ancienne extraction à lambeau ?* »

Malgré les jugements favorables que l'on entend porter de toutes parts sur la nouvelle méthode, et quoique je me plaise à déclarer que les résultats qu'elle a fournis dans notre clinique de Vienne sont meilleurs que ceux qui ont été obtenus jusqu'à présent par la section

à lambeau, on est pourtant obligé de reconnaître que la statistique dont on dispose actuellement n'est pas suffisante pour permettre de formuler une opinion décisive à cet égard. N'oublions pas, en même temps, que quelques questions de détail restent encore à élucider, qu'en un mot, nous ne sommes pas encore entièrement fixés sur la valeur de la nouvelle méthode. La question est donc à vider.

Notre congrès, Messieurs, pourrait lui faire faire un pas important et l'approcher de sa solution, si tous ceux de nos confrères présents, qui ont appliqué la nouvelle méthode, voulaient bien communiquer leurs résultats.

Je prends donc la liberté de proposer à M. le président de charger MM. les secrétaires de recevoir les communications statistiques des membres sur ce sujet (et aussi de ceux qui ne seraient pas en mesure de les donner aujourd'hui) et de les faire insérer dans le compte-rendu de nos séances. Nous aurons alors à notre disposition un matériel statistique très riche, dont on pourra tirer d'importantes conclusions.

J'apporterai, le premier, des éléments au recueil que je propose, en vous communiquant en peu de mots les expériences que nous avons faites, dans la clinique ophthalmologique de Vienne dirigée par M. le professeur Arlt.

C'est en mars 1866 que M. Arlt a abandonné l'ancienne méthode d'extraction, pour appliquer l'extraction linéaire modifiée aux malades de son vaste service. De mars 1866 jusqu'à la fin de juillet 1867, 237 yeux y furent opérés par l'extraction linéaire.

Dans les 20 premières opérations, l'incision fut faite en bas, mais les résultats obtenus nous engagèrent à renoncer à cette modification du procédé de M. de Graefe. La communication suivante ne comprendra pas ces 20 premiers cas.

Dans les 217 cas restants, l'opération fut faite en général suivant les indications que M. de Graefe a établies dans son premier article (*Archiv für Ophthalmologie* 1865, B, XI, Abth. 3, S. 1.) Voici de quelle façon on procéda :

Contrairement à l'usage en vigueur jusqu'alors dans notre clinique, de faire tenir les paupières par la main d'un aide, on a désormais introduit entre les paupières l'écarteur de Kelley-Snowden modifié. L'opérateur fixait ensuite le globe au moyen de pinces appliquées au-dessous de la cornée, dans la région de l'insertion du muscle droit inférieur, et pratiquait une incison linéaire d'après les données fournies par M. de Graefe et à l'aide du sclérotome de cet auteur. Remarquons

cependant que le malade était couché et que l'opérateur, assis sur le lit toujours à la droite du malade, pratiquait l'incision à l'œil gauche de la main droite, et à l'œil droit de la main gauche. Pendant toute la période qu'embrasse notre rapport, on a cherché à pratiquer l'incision, de façon à la rendre tangente à la cornée. Cependant ce principe n'a pas toujours été rigoureusement suivi et l'on s'en écarte dans les deux sens. Hâtons-nous de déclarer cependant que l'on considérait en général comme préférable une section intéressant plutôt la cornée qu'une autre s'écartant sensiblement de son bord. Quant au lambeau conjonctival, on a plutôt cherché à l'éviter qu'à le produire.

Dans le deuxième temps, excision de l'iris, l'opérateur gardait la pince à fixer, pendant qu'un aide coupait la portion de l'iris saisie par la pince. On avait soin, dans tous les cas, de couper toute la portion de l'iris qui avait fait hernie après la section scléroticale. Ce n'est que lorsqu'on avait diagnostiqué l'existence d'un noyau très grand, que nous cherchions à exciser une portion de l'iris plus grande que celle qui correspond au diamètre moyen de la pupille.

Le déchirement de la capsule fut pratiqué à l'aide du petit crochet à iris, qui, pour bien des raison, paraît s'y prêter mieux que le kystitôme.

Pour faire sortir le cristallin, on appliqua dans la grande majorité des cas la curette de Graefe pour exécuter la manœuvre dite « de glissement, » pendant que l'opératenr exerçait, à l'aide de la pince, une traction en bas. Dans les cas où la cataracte se présentait à la plaie, mais ne pouvait être évacuée (ou que très difficilement) par la manœuvre de glissement, M. le professeur Arlt a eu recours, il y a déjà longtemps, à un moyen qui offre quelque ressemblance avec celui que M. de Graefe a proposé dernièrement. Tout en maintenant la position de la pince et de la curette, il faisait faire à un aide quelques légères pressions glissantes portant sur la moitié inférieure de la cornée. Les différents crochets dont M. de Graefe s'est servi au commencemeut, n'ont jamais trouvé d'application dans notre clinique. En revanche, toutes les fois qu'il y avait prolapsus du corps vitré avant le dégagement de la cataracte, celle-ci fut extraite par la curette de Graefe.

Notons à cette occasion que, parmi le nombre des 217 opérations dont nous nous occupons, 150 ont été faites par M. Arlt; les autres par les aides titulaires de la clinique.

Je passe maintenant au matériel statistique; mais ayant égard au peu de temps dont nous disposons, je me bornerai à en citer les résultats essentiels.

Le chiffre de 217 cataractes se décompose de la manière suivante :

2 cataractes stratifiées.
36 cataractes non encore mûres.
100 cataractes mûres.
58 cataractes régressives.
21 cataractes compliquées.

217

La marche de l'opération a été tout à fait normale dans 172 cas. Dans les 45 autres, elle a été troublée par des accidents plus ou moins sérieux ;

Dans 35 cas, on fut obligé d'extraire le cristallin à l'aide de la curette ;

Dans 30 cas, il y eut prolapsus du corps vitré ;

Dans 40, il y eut, dans la chambre antérieure, une hémorrhagie assez forte pour troubler l'opération, soit en la ralentissant simplement, soit en empêchant l'évacuation complète des débris de la cataracte ;

Dans le nombre de prolapsus du corps vitré indiqué ci-dessus, nous n'avons pas compris les cas où le corps vitré se présentait à la plaie après l'issue de la cataracte, en formant ce qu'on appelle « hernie du corps vitré. »

La marche de la guérison présente un rapport numérique semblable :

La guérison se fit sans entraves 169 fois. Elle fut troublée 48 fois par des phénomènes anormaux, savoir :

Dans 30 cas, par l'iritis, y compris les formes les plus légères de cette affection ;

Dans 9 cas, par l'irido-choroïdite ;

Dans 4 cas, par des hémorrhagies répétées dans la chambre antérieure et, dans 5 cas, par le phlegmon du bulbe.

Un phénomène surtout que je viens de mentionner me paraît digne de remarque. C'est l'hémorrhagie survenue à plusieurs reprises dans la chambre antérieure pendant le temps de la guérison. Dans un cas, nous l'avons observée pendant plusieurs semaines, sans pouvoir trouver la cause de ce phénomène, inconnu à la suite de l'extraction à lambeau, ni dans l'état général de l'œil opéré, ni dans l'exécution de l'opération, ni dans la grandeur ou la position de l'incision, ni enfin dans la constitution générale du malade. L'incision était normale, la plaie bien cicatrisée, l'iris excisé suivant la règle et non engagé dans la cicatrice ; aucun état pathologique ne pouvait être constaté dans le fond

de l'œil, la tension du globe n'était ni augmentée ni diminuée. Le cinquième jour après l'opération, le bandage étant déjà enlevé, on vit au fond de la chambre antérieure une petite quantité de sang dont la résorption se fit très lentement. Ce phénomène se répéta à trois reprises et à des intervalles de 4 à 6 jours. Malgré cela, le résultat définitif fut satisfaisant.

Trois autres cas présentèrent une marche tout à fait analogue.

Le 5me cas n'appartient qu'en partie à cette catégorie. Il s'agit d'un œil glaucomateux, dans lequel l'hémorrhagie dans la chambre antérieure se fit après la cicatrisation de la plaie.

On ne connaît pas la cause de ces hémorrhagies répétées. M. Arlt suppose qu'elles pourraient provenir de la section du canal de Schlemm. Quoi qu'il en soit, elles paraissent être de peu d'importance pour le pronostic.

Parmi les neuf cas d'irido-choroïdite, il y en eut trois qui guérirent de façon à jouir ensuite d'une vision satisfaisante. Un de ces cas, compliqué de glaucome, fut détruit plus tard par une hémorrhagie.

En y ajoutant les cinq cas atteints de phlegmon, on arrive donc, somme toute, à 12 *yeux perdus sur* 217 *opérés, soit à* 5 1|2 °/₀.

La proportion des insuccès observés dans notre clinique ne correspond pas tout à fait, il est vrai, aux résultats favorables obtenus ailleurs. Mais s'il y a quelqu'un qui ne trouve pas ces résultats assez satisfaisants pour venir à l'appui d'une méthode si vivement recommandée, on pourra produire, je pense, d'autres arguments très puissants à son appui.

On n'a observé que 13 fois l'occlusion de la pupille sur la totalité des yeux guéris après la première opération, et en somme, *le nombre des opérations secondaires* auxquelles on dut avoir recours (iridectomie avec extraction de la cataracte secondaire, dépression et discision de la cataracte secondaire) ne s'éleva qu'à quinze. En y ajoutant 6 autres cas dont l'acuité de la vision pourrait être considérablement améliorée par une opération secondaire, on trouve, sur 217 cas (soit, sur 205, en en retranchant les 12 insuccès) 21 opérations secondaires, soit 10 °/₀.

La nouvelle méthode a donné des résultats très-heureux au point de vue de la *durée du séjour à l'hôpital.* A cet égard, la clinique de Vienne se trouve dans des circonstances particulières. Dans le cas d'un insuccès, nous gardons le malade jusqu'à la disparition complète de tous les phénomènes inflammatoires. C'est que notre clinique fait partie d'un

grand hôpital public, dans lequel on fait une large part aux considérations humanitaires, de sorte que les cas malheureux (phlegmon du bulbe, par exemple) sont précisément ceux qui y sont soignés le plus longtemps. De là vient que, parmi nos 217 opérés, on en trouve un qui a séjourné 75 jours, 39 autres qui sont restés plus d'un mois; alors que la durée minimum du séjour à l'hôpital est de 7 jours. — Après l'extraction à lambeau, le malade n'était guère renvoyé avant le 16e jour. Mais, comme le retard apporté par les insuccès était à peu près le même, on peut évaluer à 25 ou 30 jours la durée moyenne des soins à la suite de l'ancienne opération, tandis qu'à présent elle ne s'élève qu'à 17 3/4 jours.

Une autre considération me paraît plus importante encore. C'est que la nouvelle méthode donne des résultats très-heureux, quant à l'*acuité de la vision*. Dans 176 cas sur 217, *S* (acuité de la vision) était = ou $> \frac{1}{10}$; c'est-à-dire que 176 pouvaient distinguer des objets assez fins, et, sur ce nombre, 81,1 % ont atteint une acuité de vision tout à fait satisfaisante.

Dans 23 cas, les malades gardèrent une vision suffisante pour leur permettre de se conduire seuls. Dans 6 cas, une opération secondaire donnera un effet favorable.

Le chiffre de 23 acquiert un intérêt plus vif, si l'on songe qu'au nombre des opérés on a admis 21 cas de cataracte compliquée, dont le pronostic devait être dès l'abord fort modeste.

Résumons les résultats essentiels de nos expériences, faites sur 217 cas, à la clinique de M. le professeur Arlt :

1° La proportion des yeux perdus est de 5 1/2 %;

2° Les opérations secondaires n'ont été nécessitées que dans la proportion très-minime de 10 %;

3° L'acuité de la vision obtenue est particulièrement favorable;

4° La durée des soins a été diminuée d'un tiers environ, comparée à celle de l'extraction à lambeau;

5° Les cataractes non encore mûres ont été opérées presqu'avec les mêmes chances de succès que les cataractes mûres.

En terminant, j'insisterai sur une circonstance qui me paraît particulière à notre statistique, à savoir, que tous les 217 cas ont été opérés rigoureusement par le même procédé. Les publications ultérieures de M. de Graefe ne nous ont pas déterminé à introduire de changements dans notre méthode, en partie, il est vrai, parce que nous avions déjà appliqué quelques-unes des modifications que M. de Graefe a proposées

plus tard. Ensuite, comme notre statistique embrasse tous les cas que nous avons opérés d'après la nouvelle méthode, le résultat total doit nécessairement être moins favorable que si l'on avait partagé le nombre des opérés en deux moitiés, dont la première eût donné des résultats moins bons et la seconde des résultats très-satisfaisants. Il est évident enfin que l'opérateur a dû se faire à la nouvelle méthode.

M. Melchior (de Copenhague). — Les avantages considérables acquis par la méthode qui fait l'objet de cette discussion, et que viennent recommander, de tous les points de l'Allemagne, les témoignages unanimes des ophthalmologistes, constituent pour l'art et l'humanité une conquête trop importante, pour que nous la laissions passer sans un mot de reconnaissance pour l'homme illustre auquel elle est due. Je propose en conséquence un vote de remercîment à M. de Graefe.

Cette proposition est accueillie par d'unanimes acclamations.

M. Knapp. — Depuis les 19 mois qui viennent de s'écouler, j'ai exécuté, d'après la nouvelle méthode de M. de Graefe, 193 extractions de cataracte. J'ai publié un compte-rendu détaillé de la première centaine dans l'*Archiv für Ophthalmol.* B. XIII, Abt. 1, S. 85, ce qui me dispense d'en parler longuement ici. Depuis, j'ai rassemblé les notes des 83 autres extractions dont je me permettrai de vous communiquer les résultats. Parmi ces 83 cas, j'ai tenté 20 fois l'*extraction de la cataracte avec la capsule;* 5 fois je n'ai pu atteindre ce but, parce que la capsule s'est rompue pendant la manœuvre opératoire. Celle-ci était du reste tout à fait conforme à l'extraction, telle que je la pratique maintenant, sauf que la capsule n'était pas déchirée; immédiatement après l'iridectomie, une cuiller large était introduite dans l'œil derrière le cristallin, et celui-ci extrait en entier. De ces 20 cas, 5 ont laissé des restes du cristallin dans l'œil, parce que la capsule s'est déchirée pendant l'opération, comme je viens de le dire. Dans onze d'entre eux, des procidences du corps vitré se produisirent, mais 2 fois seulement en quantité notable. Plusieurs présentèrent des hémorrhagies secondaires dans la chambre antérieure et dans le corps vitré, hémorrhagies qui arrivaient communément du troisième au quatrième jour, et se répétaient même une ou deux fois. L'absorption du sang s'opéra toujours assez rapide-

ment, sauf dans un cas où il en demeura pendant 5 semaines dans le corps vitré. Tous ces cas d'extraction du cristallin avec la capsule ont guéri et donné des résultats semblables aux autres. Je n'ai donc pas besoin de les en séparer dans mon aperçu général. Des 63 autres cas, je dois noter que 13 seulement furent compliqués de procidence du corps vitré, chiffre très élevé — 18 pour cent — mais qui le paraîtra moins, si l'on note que j'y ai compris tous les cas où il s'est produit une procidence, si légère qu'elle fût, soit pendant, soit après l'issue de la lentille. Les prolapsus un peu considérables avant la sortie du cristallin ont été très rares.

Quant à la guérison, j'ai obtenu les résultats suivants, se rapportant aux 83 cas, comme tout ce qui va suivre :

a) 1 *fois, suppuration de la cornée primitive et totale*, dans la forme ordinaire d'un abcès circulaire et ses suites. L'opération avait été exécutée sans aucun accident, la cataracte mûre était sortie sans accompagnement de corps vitré. L'autre œil du même individu, opéré de la même manière et dans la même séance, guérit et donna un résultat brillant. Je n'avais pas remarqué de différence dans l'état des deux yeux avant l'opération ; ils paraissaient sains l'un comme l'autre.

b) 1 *fois, capsulite suppurative.* Le patient, homme de près de 80 ans et d'une très faible intelligence, était parti dans la deuxième semaine qui avait suivi l'opération, contre ma volonté et bien que son œil fût congestionné et irrité, quoique voyant bien. Quatre semaines plus tard, il revenait, la moitié de la chambre antérieure remplie de pus, qui s'écoulait, comme un courant direct, du milieu du champ pupillaire. La zone périphérique de la pupille était moins trouble que son centre. L'iris, quoique attaché aux opacités de la pupille par des filaments fins, n'était pas beaucoup altéré dans sa couleur et son épaisseur. Tout le pus s'absorba dans l'intervalle de dix jours. Il y eut occlusion de la pupille par une fausse membrane, mais pas d'altération dans la tension, ni dans la forme de l'œil, ni dans la position de l'iris. La pupille était sensible à l'action de l'atropine et offrait une dilatation moyenne. Le malade distinguait très-bien les objets bien éclairés, tels que la main dans toutes les régions du champ visuel. Une iridectomie lui rendra une bonne vision.

c) 1 *fois, occlusion complète de la pupille, après une iritis plastique ordinaire.* Consistance et forme du globe, ainsi que situation de l'iris, normales. Perception de la lumière, bonne.

d) 10 *fois, des iritis ordinaires légères*, qui troublèrent plus ou moins le champ pupillaire, mais sans priver les malades d'une vue plus ou moins bonne et d'excellentes chances d'une opération secondaire.

e) 70 *fois, soit* 86 %, *guérison normale.*

Les résultats, eu égard à l'acuité de la vision, furent les suivants :

1 fois, perte de la vision.

2 » sensation de la lumière parfaite malgré l'occlusion de la pupille; bonnes chances pour l'iridectomie.

3 » $S = \frac{1}{50} - \frac{1}{200}$.

9 » $S = \frac{1}{8} - \frac{1}{40}$.

66 » $S = \frac{1}{2} - \frac{1}{6}$, c'est-à-dire 80 %, dans lesquels les patients pouvaient lire N° 1 ou 2 de Jæger avec des lunettes à cataracte ordinaire. Je dois faire observer que l'acuité de la vision a toujours été notée à la sortie du patient de l'hôpital, en moyenne 18 jours après l'opération. L'acuité de la vision augmente encore considérablement dans les semaines suivantes, comme j'ai eu souvent occasion de le constater, de sorte que l'acuité de la vision est notée ici plus défavorablement qu'elle ne l'eût été ultérieurement.

Ces résultats sont tout à l'avantage de la nouvelle méthode. J'ajouterai que, dans la deuxième centaine de mes opérations, je lui ai trouvé un avantage décidé et très considérable sur tous les procédés opératoires que j'avais essayés auparavant.

M. Critchett. — Je désire apporter mon témoignage en faveur de la méthode d'extraction de la cataracte par l'incision linéaire modifiée, récemment introduite dans la pratique par le professeur de Graefe. Je n'ai malheureusement pas pris avec moi les éléments de statistique exacts des résultats des cas que j'ai opérés, mais j'ai pratiqué cette opération *cent* fois environ et avec un beaucoup plus grand succès que par aucune des autres méthodes antérieurement adoptées. Je n'ai point observé de suppuration dans plus d'un cas. La perte de l'œil n'a point dépassé 5 % des cas opérés. J'ai eu également le bonheur de ne point perdre d'humeur vitrée, avantage que j'at-

tribue, en quelque mesure, à une légère modification qui consiste à conduire l'incision à travers le bord cornéal lui-même, après la ponction et la contre-ponction. Le couteau étant ainsi engagé dans les deux extrémités de la plaie, je dirige le bord tranchant de l'instrument *en avant,* de telle sorte que l'incision destinée à réunir les deux points extrêmes comprenne aussi le bord cornéal, mais très près du bord scléral. Je n'emporte qu'une très petite portion de l'iris. Après avoir librement ouvert la capsule, je chasse le cristallin par une pression douce et graduée; et, au moment où il se présente à l'ouverture de la plaie, je m'efforce d'en favoriser la sortie par une dépression modérée du bord scléral de la plaie, qui porte ce dernier en arrière de la lentille. Si le bord divisé de l'iris se trouve en contact avec le canal de la plaie, en quelque point que ce soit, je m'efforce de la faire rentrer avec la curette dans la chambre antérieure, et si je ne puis y réussir, j'en fais l'ablation avec des ciseaux.

Lorsque la plus grande portion de la plaie est faite aux dépens de la cornée, j'estime qu'il y a une moindre tendance, de la part de l'iris, à l'enclavement. Si quelques portions des couches corticales de la lentille demeurent en arrière, j'essaie, par de douces pressions, de les chasser au dehors, sans introduire aucun instrument dans la chambre antérieure.

Dans les cas où la capsule est opaque et résistante, je m'attache à l'enlever avec des pinces à iris, avant l'extraction de la lentille elle-même. Si ce temps de l'opération est ajourné après la sortie du cristallin, il y a un danger imminent de perdre de l'humeur vitrée.

La réparation des parties intéressées dans cette opération est non-seulement plus sûre que dans l'extraction à lambeau, elle est encore plus rapide et exige bien moins de précautions délicates ultérieures. Le malade peut être autorisé à se lever tous les jours, et on peut introduire dans l'appartement assez de lumière pour permettre à la personne qui le veille de lui faire la lecture.

Un autre avantage, c'est que le chloroforme peut être employé avec sécurité, et j'en conseille fortement l'emploi, en ce qu'il facilite grandement l'accomplissement exact de tous les temps de l'opération

et qu'il amoindrit également les risques de procidence du corps vitré.

M. LE PRÉSIDENT. — Je sais que M. Mannhardt, pendant le séjour qu'il vient de faire à Constantinople, a opéré bon nombre de cataractes par la méthode nouvelle. Peut-être lui conviendrait-il de nous dire les résultats qu'il a obtenus.

M. MANNHARDT. — Interpellé sur les résultats que m'a procurés l'opération, voici ce que je puis en dire : Dans ces derniers mois, j'ai fait une grande quantité d'extractions de cataractes d'après la méthode de M. de Graefe et dans des circonstances très défavorables, à Constantinople. La plus grande partie de ces opérations a été pratiquée dans un hôpital Turc, qui n'était aucunement aménagé pour cet objet; les salles avaient de larges fenêtres exposées au soleil et point de rideaux; la chaleur y était excessive; les soins réclamés par des opérés de cataracte manquaient. Dans de telles conditions, je n'aurais jamais osé faire des extractions selon les méthodes anciennes. Le nombre de mes opérés s'est élevé à cent environ, sur lesquels un seul œil a été immédiatement et complètement perdu par suppuration de la cornée. Dans tous les autres cas, où le succès n'a pas été parfait ou dans lesquels je dois noter un insuccès, je ne puis l'attribuer à l'opération. Cela a dépendu de complications manifestes. J'ajouterai qu'il est rare qu'un malade soit demeuré plus de huit jours à l'hôpital. Aussi m'est-il resté la conviction que l'opération est véritablement moins dangereuse et qu'elle exige moins de soins consécutifs et moins de temps pour la guérison.

M. ED. MEYER. J'ai appliqué le procédé de M. de Graefe dans 67 cas, sans presque m'écarter du mode opératoire indiqué par son auteur. L'étendue de l'incision scléroticale, dont le centre reste à un millimètre du bord supérieur de la cornée, est calculée a raison de la grandeur et de la consistance de la cataracte, de sorte que les cristallins même les plus volumineux doivent sortir sans introduction dans l'œil d'un instrument tracteur. Deux fois cependant, j'ai dû chercher le cristallin avec la curette, à cause du volume inattendu et de la consistance visqueuse de la cataracte. En donnant aux points de ponction et de contre-ponction une situation très périphérique, je conserve la forme linéaire à

l'incision, même lorsque cette dernière a l'étendue du diamètre horizontal de la cornée (12 millim.). La plaie paraît ainsi réaliser, dans sa forme (linéaire) ainsi que dans sa situation (périphérique), les conditions d'une expulsion facile de la cataracte et d'une bonne adaptation des lèvres de l'incision. Elle permet aussi de donner au lambeau conjonctival une forme concave en haut, telle qu'il ne recouvre que les parties latérales de la plaie, sans gêner les manœuvres ultérieures qui se font surtout vers le milieu de l'incision. Il paraît en outre que le prolapsus de l'iris est alors moins fort au centre de la plaie; nous excisons ainsi une plus petite portion de cette membrane et le coloboma, toutes choses égales d'ailleurs, prend une forme favorable.

Je n'ai pas eu de prolapsus du corps vitré avant la sortie du cristallin; mais, dans six cas, une petite quantité de cette humeur est sortie après l'expulsion de la lentille. L'observation que, de ces six cas, un seulement fait partie des 30 dernières opérations, donne à supposer que cet inconvénient deviendra plus rare à mesure que l'opérateur se familiarisera davantage avec les particularités du procédé. Les masses corticales ont toujours été évacuées avec soin.

Le traitement consécutif a été des plus simples, dans les cas de guérison normale (55 fois), souvent le bandage a pu être abandonné dés le second jour ; l'atropine était instillée immédiatement aprés l'opération, lorsque je n'étais pas sûr de la sortie de toutes les masses corticales, d'autres fois au premier symptôme d'irritation iridienne. Dans un cas, j'ai vu l'ouverture capsulaire se remplir d'une substance jaunâtre, sans que l'iris eût pris part à ce travail inflammatoire. Dans ce cas, l'acuité de la vision, qui était d'abord $S = 1/10$, est devenu après discision $S = 1/4$. 6 fois il y eut une iritis plastique; S est resté entre 1/10 et 1/50. 3 cas d'iritis séreuse ont guéri sans conséquence fâcheuse $S = 1/3$ — 1/6. J'ai perdu deux yeux par panophthalmite; dans ces deux cas, l'opération avait été laborieuse, l'incision trop petite et une partie notable de substance corticale (visqueuse) était restée dans l'œil.

La durée du traitement a différé naturellement selon la marche de la guérison; dans 23 cas, elle a été de 8 jours; dans 32, de 10 à 12 jours; 3 opérés ont quitté la clinique après 15 jours;

6 après 21; 2 cas sont restés 25 jours et 1 des opérés atteints de panophthalmite 32. La moyenne, augmentée notablement par la longue durée du traitement dans les cas d'insuccès, a donc été de 11 jours à peu près.

En dehors des deux cas de panophthalmite et d'un cas de décollement de la rétine diagnostiqué avant l'opération, la vision obtenue par une seule opération a été la suivante : Dans 44 cas, *S* entre 2/3 et 1/8; ces malades lisent Jaeger N° 1 — N° 6. Dans 15 cas, *S* entre 1/8 et 1/15; ces malades lisent encore une écriture ordinaire. Dans 2 cas, $S = 1/20$ et dans 2 cas, $S = 1/50$; ces malades lisent des grands caractères d'imprimerie et se conduisent facilement. D'ailleurs, chez un certain nombre de malades des trois dernières catégories, l'acuité de la vision sera assurément améliorée par une discision ultérieure, comme j'ai pu l'indiquer pour un des opérés dont *S* est monté de 1/10 à 1/4.

M. Höring. J'ai pratiqué, moi aussi, sur une large échelle, l'opération modifiée par M. de Graefe; selon ses derniers conseils, j'ai coupé l'iris moi-même et aussi largement que possible.

Sur un nombre d'extractions s'élévant à 77 :

J'ai obtenu un succès complet	57 fois.
» un succès incomplet	15 »

L'acuité dans ce dernier groupe a varié de 1/2 à 1/30.

Il y a eu :

Panophthalmitis	3 fois.

dont une chez un sujet affecté du « delirium potatorum » qui n'a pas laissé un seul jour le bandage en place.

Occlusion de la pupille, avec espérance de correction avantageuse par une opération secondaire	2 »
	77 fois.

M. Arlt. Dans l'exécution du procédé modifié de M. de Graefe, je m'éloigne un peu de la règle adoptée par l'auteur. Je fais bien la ponction et la contre-ponction aux points mêmes indiqués par le professeur de Berlin, mais je fais tomber le centre de l'incision, son point le plus élevé, aux limites du limbe transparent de la

cornée. Par là, j'évite le lambeau conjonctival, dont la présence gêne les manœuvres ultérieures. Cette légère dérogation (qui se rapproche d'ailleurs de celle suivie également par M. Critchett) n'a eu aucune influence fâcheuse sur le chiffre des succès.

M. Quaglino. De toutes les méthodes qu'on a préconisées pour extraire la cataracte, nous avons, à la suite d'une longue expérience, adopté, comme préférables, l'extraction à lambeau supérieur et la discision par scléronixis; la première pour les cataractes dures ou caséeuses avec noyau dur; la seconde, pour les cataractes molles et liquides, sans noyau, chez les enfants et les adultes. L'extraction linéaire simple, nous l'avons réservée pour les cataractes liquides, et, dans des cas exceptionnels, nous appliquons la méthode de Waldau, ou la discision par scléronixis, associée à l'extraction linéaire, lorsque de gros fragments de la cataracte viennent à encombrer la chambre antérieure. Les résultats que nous avons obtenus dans notre clinique, ne s'éloignent pas beaucoup de ceux des autres opérateurs, c'est-à-dire que le succés et les revers s'y comptent à peu près dans les mêmes proportions.

Parmi ces diverses opérations, celle que nous pratiquons le plus souvent, c'est l'extraction à lambeau supérieur. Malheureusement, malgré notre préférence pour cette opération, nous avons dû souvent l'abandonner pendant l'été, car, dans le pays où nous exerçons, (Basse-Lombardie) les revers sont fréquents dans cette saison, par la suppuration du lambeau de la cornée, qui entraîne la descemétite, l'iritis et la panophthalmite et, dans les cas les moins malheureux, l'occlusion de la pupille. L'humidité du climat, les miasmes palustres qui infectent l'air dans la saison chaude, surtout à l'époque où l'on dessèche les terrains destinés à la culture du riz, et les constitutions affaiblies et chétives de nos paysans, sont évidemment des causes qui favorisent ces accidents fâcheux.

L'espoir d'éviter ces revers nous a toujours porté à faire bon accueil aux nouveaux procédés opératoires, ou aux modifications des anciennes méthodes tour-à-tour proposées par les ophthalmologistes. Nous les avons toutes essayées, mais nous avons aussi appris que, malgré les quelques avantages que chacune d'elle peut offrir, dans des cas particuliers, les accidents et les insuccès n'étaient

pas moins fréquents qu'avec l'extraction classique à lambeau. Nous étions dans cette conviction, qui est du reste celle de tous les opérateurs, lorsque M. de Graefe fit connaître sa nouvelle méthode de *l'extraction linéaire modifiée.*

Quoique, *à priori*, la nouvelle opération nous paraisse assez difficile dans son exécution et non exempte de danger, nous l'avons adoptée avec empressement, parce qu'elle nous offrait le plus de chances d'éviter les trois causes les plus fréquentes d'insuccès, à savoir, la suppuration du lambeau, la panophthalmite, et l'occlusion de la pupille. Le procédé de l'auteur a été appliqué par nous sans modification, avec les mêmes instruments qu'il emploie, hormis le crochet mousse dont l'usage nous a paru embarrassant et peu utile. Le chloroforme, nous ne l'avons donné que peu de fois, lorsque le malade était indocile et remuant. Les essais ont été faits dans notre clinique à Pavie, pendant l'hiver et le printemps de cette année (1867). Nous avons operé 21 yeux sur 16 individus (12 hommes, 4 femmes), 5 fois sur les 2 yeux et dans la même séance. Parmi ces cataractes, 15 étaient dures ou presque dures, mûres, sans complications et appartenaient à des sujets âgés : 2 de ces cataractes existaient chez un homme de 30 ans, diabétique; l'une était une cataracte glaucomateuse dans un œil depuis longtemps amaurotique.

Sur ces 21 opérations, il y a eu 15 succès et 6 revers. Parmi les 15 succès, 12 ont été immédiats, 3 ont été complétés par la suite, deux par l'iridectomie, le troisième par la discision rendue nécessaire par la présence d'une cataracte secondaire.

Les 6 insuccès ont été amenés, 2 fois par une panophthalmite, survenue à l'œil droit chez un diabétique, 4 fois, par une irido-choroïde lente suivie de synchysis avec atrophie du globe. L'opération pratiquée sur l'œil glaucomateux, nous l'avons enregistrée parmi ces insuccès, quoiqu'elle eût bien réussi. Chez un sujet dont nous avons opéré les deux yeux dans la même séance, l'un, par extraction à lambeau supérieur, l'autre par extraction linéaire modifiée, il y a eu suppuration du premier, quoique l'opération n'eût été accompagnée d'aucun accident, et un succès complet de l'autre, opéré par la méthode modifiée en question; bien que, chose

remarquable, une hémorrhagie abondante dans la chambre antérieure, et l'issue d'une portion d'humeur vitrée eussent compliqué l'opération.

La lacération de l'hyaloïde avec perte de l'humeur vitrée, nous l'avons eue 9 fois, et cependant l'insuccès n'a eu lieu que dans deux cas. Cet accident a presque toujours été la suite des tractions qu'il a fallu exercer sur la conjonctive avec la pince érigne, ou des manœuvres, au moyen de la curette, pour extraire la cataracte, ou des contractions de l'orbiculaire, quand l'œil était très volumineux ou que l'humeur vitrée était diffluente et liquide par une ancienne atrophie de l'hyaloïde.

L'hémorrhagie dans la chambre antérieure, après l'incision fibro-conjonctivale a eu lieu 12 fois, à cause de la division des vaisseaux de la conjonctive, ou du sinus veineux de Schlemn, ou de l'excision de l'iris. Cet accident est très embarrassant, en ce que, par le trouble auquel il donne lieu dans la chambre antérieure, il rend difficile la lacération de la capsule, en ce qu'il prolonge la durée de l'opération et expose au danger de blesser l'iris et de le décoller du ligament ciliaire, et enfin, en ce qu'il retarde la guérison, car, après la sortie de la lentille, le sang trouble souvent l'humeur vitrée et devient quelquefois le point de départ d'opacités qui persistent dans l'hyaloïde, et troublent la vision.

La cicatrisation de la plaie fibro-conjonctivale s'est toujours faite en deux ou trois jours au plus, et, dans les cas exempts d'accidents consécutifs, on a eu constamment, en douze ou treize jours, une guérison parfaite, et la disparition de toute injection des membranes extérieures. Deux fois seulement, on a eu une cicatrisation cystoïde de la conjonctive, qui a semblé causée par un petit prolapsus de l'iris à une des extrémités de la plaie. La ponction de la tumeur et un léger attouchement avec le nitrate d'argent ont parfaitement réussi à régulariser la cicatrice.

Voici les conclusions auxquelles nous sommes arrivés, d'après nos essais, et l'appréciation que nous nous croyons autorisés à vous faire :

1° La nouvelle opération de M. de Graefe, quant à la manœuvre

opératoire, n'est ni plus facile, ni plus prompte, ni moins offensive pour l'œil que l'extraction à lambeau, et les divers temps de l'opération offrent des accidents qui ne sont pas moins fâcheux que ceux de cette dernière. Parmi ces accidents, nous devons signaler l'issue fréquente de l'humeur vitrée, qu'on peut difficilement éviter, et l'hémophthalmos. Ce dernier spécialement gêne l'opérateur, prolonge le temps de l'opération et ne permet que rarement de faire quelqu'essai de vision immédiat, circonstance qui peut laisser aux malades des craintes d'insuccès, ce qui est d'une certaine importance dans la pratique privée. Souvent elle retarde la guérison, en troublant l'humeur vitrée, et rend pour toujours bien imparfaite l'acuité de la vue.

2° Elle ne garantit, pas plus que l'extraction classique, de la cataracte secondaire capsulaire, et peut être suivie d'iritis, d'irido-choroïdite, d'occlusion de la pupille et d'atrophie du globe oculaire.

3° Elle préserve nécessairement du prolapsus de l'iris, qui est un des accidents très graves et très fréquents après l'extraction à lambeau.

4° La nouvelle opération, respectant la cornée et portant l'incision sur la sclérotique et la conjonctive, éloigne le danger de la suppuration de la cornée, et, par conséquent, diminue les chances du phlegmon oculaire, dont elle est souvent le point de départ dans l'extraction classique. Cette modification rend aussi plus facile et plus prompte la cicatrisation de la plaie, car la conjonctive qui couvre la plaie scléroticale, prête facilement les matériaux nécessaires à la réunion immédiate des lèvres de la plaie, tandis que la cornée, qui manque de vaisseaux sanguins, se cicatrise avec beaucoup de lenteur.

C'est, à notre avis, ce dernier point qui pourra donner à l'extraction linéaire modifiée la supériorité sur les autres méthodes, lorsque l'expérience de tous les opérateurs aura démontré qu'elle est plus rarement suivie de la panophthalmite.

Dans notre pensée, la supériorité de l'extraction linéaire modifiée repose uniquement sur l'immunité qu'elle paraît assurer dans un plus grand nombre de cas contre la suppuration de la plaie. C'est ainsi, à la condition de sauver un plus grand nombre d'yeux,

condition qui n'est pas encore suffisamment démontrée, qu'on pourra la généraliser de préférence à l'extraction à lambeau, malgré l'inévitable déformation de la pupille qu'elle laisse, et malgré les accidents et les difficultés inhérentes à son manuel opératoire.

Jusqu'à ce que cette question soit jugée, nous réserverons l'opération nouvelle pour les sujets faibles, chétifs, offrant des complications constitutionnelles propres à faire craindre la suppuration du lambeau, et dans les saisons et les endroits où cette suppuration est pour ainsi dire endémique.

Le peu d'essais que nous avons faits, quoique suffisants pour nous donner une idée nette de la valeur de cette opération, ne nous permet cependant pas de porter sur elle un jugement définitif. Nous nous bornons à la considérer comme une conquête précieuse de l'ophthalmologie moderne, destinée à rendre de grands services dans des cas déterminés.

M. Kuchler (de Darmstadt.) Le problème de l'opération de la cataracte est une chose simple en elle-même. La lentille de l'œil devenue opaque est un corps étranger, qui empêche la vue. Il faut donc éloigner ce corps ou du globe ou de la pupille.

Les conditions de l'extraction de ce corps sont assez favorables : il est tout près et dominé par la vue de l'opérateur; il a des diamètres bien plus petits que la membrane qui seule la sépare de nous, le méridien transversal (celui-là surtout) de la cornée dépasse notablement les diamètres du cristallin, de plus il est mobile, poli, tourne aisément sur son axe et quitte facilement son lit, pourvu que le globe antérieur soit largement ouvert et la capsule du cristallin bien fendue.

La chirurgie nous apprend à extirper les tumeurs suivant la ligne directe et à faire les ouvertures assez larges pour en permettre le dégagement. Elle ne redoute par la grandeur des incisions, mais les difficultés du dégagement vis-à-vis d'ouvertures trop petites. Les incisions qui s'éloignent de la ligne droite comme les incisions à lambeau, ou sur les côtés de la tumeur, rendent seulement plus pénible le mécanisme de l'extirpation, quant à la chirurgie ordinaire; mais les lambeaux périphériques de la cornée mettent des obstacles à la nutrition de cette membrane, causent

des déplacements, ou des souffrances ou des nécessités d'opérations pour l'iris; les opérations sur les côtés de la cornée, ou sur ses bords supérieur ou inférieur, mettent le couteau, la pince et les ciseaux en rapport avec des organes dont la blessure n'est au moins pas l'objet de l'opération.

En présence de cette théorie très simple, le hasard m'a montré des cas où, à l'occasion de blessures horizontales ou obliques de la cornée, la lentille s'est séparée du globe sans suppuration de celle-ci, sans perte de la vue et sans autre suite qu'une cicatrice à peine aussi gênante pour la vue qu'une fente dans les lunettes.

Ces observations et ces considérations m'ont déterminé à étendre à l'extraction linéaire transversale de la lentille, les indications du procédé que j'emploie depuis près de trente ans pour la guérison du staphylome de la cornée.

Pour cela : 1° Je fais pénétrer, à la base de la chambre antérieure et dans le méridien transversal du globe, mon couteau à tendons (ténotome);

2° Ce couteau doit pénétrer franchement en ligne droite, le tranchant de la lame en avant, son dos en arrière, et sans permettre à l'humeur aqueuse de se perdre. La lame une fois arrivée au bord interne de la chambre antérieure, l'incision transversale se termine sans aucune difficulté;

3° Il faut alors fendre largement la capsule cristallinienne avec une aiguille à cataracte à court tranchant ou quelque autre instrument que ce soit.

4° On fait enfin sortir la lentille en écartant très doucement l'un de l'autre les bords de la large plaie ainsi pratiquée, avec le même instrument qui a servi à fendre la capsule, en exerçant tout au plus une légère compression en haut ou en bas du globe, selon les circonstances et les directions de l'enfant dont on attend la naissance. La sortie de la lentille doit être complète;

5° L'opération faite, on applique un bandage très solide. Je me sers pour cela du *binoculus*, avec un coussinet de coton, et une couverture de bon plâtre, de sorte que la tête soit entourée pour une huitaine de jours, d'un casque très solide;

6° Pour l'exécution, il est bon de chloroformiser parfaitement les malades, de fixer le globe (pendant l'incision au moins) et d'employer l'atropine;

7° Si l'on craint de blesser le bord interne de la pupille avec la pointe du couteau, on peut faire, quelques jours auparavant, l'iridectomie interne;

8° Si l'on n'obtient pas une pupille très claire, on peut faire, quand on le veut, une iridectomie inférieure après l'opération.

Le mécanisme de cette opération est des plus faciles. Le dégagement de la lentille n'offre de difficulté que quand l'incision n'atteint pas la base de la chambre antérieure ou qu'il y a des complications. La plaie se guérit pas adhésion. La réaction, en règle générale, est très faible et ne demande pas de traitement. Les prolapsus de l'iris ne sont pas à redouter. Les synéchies partielles antérieures sont rares et peu importantes.

J'ai exécuté l'opération vingt fois, sur le vivant, la première en 1861. Une maladie très grave m'a forcé d'interrompre ma statistique.

M. Coursserant. J'ai depuis longtemps reconnu, en ce qui me concerne, l'opportunité de l'incision de l'iris dans l'opération par extraction. Après avoir pratiqué la kératotomie supérieure, suivant les procédés classiques, je saisis, avec l'index et le pouce de la main gauche, le lambeau cornéal, je le renverse entièrement de haut en bas, en le pliant sur son diamètre horizontal, puis, avec des ciseaux boutonnés, je coupe l'iris suivant son diamètre vertical, de sa petite circonférence aux attaches supérieures. Ce colobome artificiel m'a toujours paru faciliter le sortie du cristallin et procurer tous les avantages ultérieurs d'un débridement de cette membrane, sans nuire par son étendue en surface à la netteté des images.

La séance est levée à deux heures.

Le Président,
DE GRAEFE.

Le Secrétaire,
GIRAUD-TEULON.

TROISIÈME SÉANCE. — 14 AOUT 1867.

SÉANCE DU MATIN.

—

PRÉSIDENCE DE M. VLEMINCKX, VICE-PRÉSIDENT.

—

La séance est ouverte à neuf heures et demie.

La discussion *sur les résultats de la méthode de l'extraction linéaire modifiée*, ouverte dans la séance précédente, est reprise.

M. Kanka (de Presbourg). — Permettez, Messieurs, que je vous donne une courte relation des résultats que j'ai obtenus dans quelques cas d'opérations de cataracte, que j'ai pratiquées à l'hôpital de Presbourg, d'après la méthode d'extraction linéaire de M. de Graefe. Je n'aurais pas osé vous importuner de cette communication, parce que le nombre de mes cas est assez petit en lui-même et surtout en comparaison des chiffres dont vous avez entendu parler hier; mais, vu la grande importance pratique de l'objet, j'ai cru devoir satisfaire à l'invitation que M. Becker a adressée hier à tous ceux qui ont appliqué la méthode nouvelle, ne fût-ce que dans quelques cas, pour obtenir ainsi une statistique étendue des résultats qu'elle a fournis jusqu'ici. Je n'ai pas entre les mains, et je le regrette, toutes les notes détaillées des cas opérés par moi, et ne suis pas, par conséquent, en mesure de fournir une statistique exacte et complète; ma communication se réduira donc à quelques observations générales que me fournira ma mémoire.

Le nombre des cas opérés par moi est de 32. L'opération a été exécutée de tous points d'après la méthode de M. de Graefe, sauf la dilacération de la capsule antérieure que j'ai faite à l'aide d'un petit crochet à iris. Je n'ai pas appliqué en général d'instrument tracteur, excepté dans les cas où le corps vitré s'est échappé avant le cristallin, que j'ai fait sortir alors avec la grande curette de M. de Graefe, et dans ceux où la capsule antérieure offrait une épaisseur et une rigidité anormales. Dans les derniers cas, après l'iridectomie, j'ai enfoncé le petit crochet à iris dans la capsule antérieure. J'ai fait quelques mouvements latéraux et antéro-postérieurs pour mettre en rapport le bord supérieur du cristallin avec la plaie, puis j'en ai facilité le développement par une traction modérée en haut. Je ferai remarquer que les résultats les plus brillants et les plus sûrs se rapportent aux cas où il a été possible d'enlever le cristallin avec sa capsule en totalité, et il est à regretter que cette méthode ne puisse être appliquée que dans des cas exceptionnels, c'est-à-dire dans ceux où la capsule antérieure est rigide et épaissie.

Parmi les 32 cas opérés par moi, j'ai observé le *prolapsus du corps vitré trois fois,* c'est-à-dire deux fois avant et une fois après le développement du cristallin. Malgré cet incident, la guérison de la plaie s'est faite régulièrement, sans aucune suppuration, et la vue a été rétablie dans tous ces cas d'une manière satisfaisante.

Dans aucun de ces 32 cas, il n'y a eu de *panophthalmite* ou d'*irido-choroïdite,* ce qui me semble prouver le plus clairement le grand avantage que fournit la méthode linéaire, en comparaison de l'extraction à lambeau.

Pourtant, quoiqu'il y ait eu des cas nombreux dans lesquels la guérison s'est établie sans qu'une notable réaction ait eu lieu, on ne peut pas dire qu'elle ait toujours manqué. Ainsi, sur ces 32 cas, j'ai observé huit fois l'*iritis;* c'était, la plupart du temps, dans des cas où j'avais été obligé d'appliquer la curette après l'extraction du noyau pour enlever des fragments de la substance corticale, restés dans la chambre antérieure. Deux de ces cas ont parfaitement guéri, sans aucun trouble de la vue; dans les dix autres, il s'est établi un rétrécissement de la pupille, avec cataracte capsulaire secondaire; quelques-uns d'entre eux pourront être parfaitement guéris par une

opération secondaire, une discision de la capsule antérieure avec ou sans iridectomie; les autres ne souffrent que d'un trouble léger de la vue occasionné par la partie de la capsule restée en arrière; aussi se déclarent-ils contents du résultat obtenu et ont-ils renoncé à une opération secondaire.

Quant à l'*hémorrhagie,* que M. Becker a observée dans quelques cas après l'opération, et qu'il a vue se renouveler dans la première quinzaine qui l'a suivie, j'en ai remarqué aussi un cas, dans lequel cette hémorrhagie dans la chambre antérieure s'est établie trois semaines après l'opération, mais sans occasionner aucun effet fâcheux sur le rétablissement de la vue.

D'après tout cela, je crois pouvoir exprimer cette opinion, quant à la méthode d'extraction linéaire modifiée par M. de Graefe, qu'elle mérite évidemment d'être étudiée par les oculistes, et qu'il est à désirer qu'une statistique exacte et fidèle, fondée sur un grand nombre de cas, observés et communiqués avec sincérité et sans préoccupation étrangère, vienne à être établie, pour en préciser la valeur.

M. Testelin. — Dans les rapports que vous venez d'entendre, il a été question plusieurs fois d'hémorrhagies consécutives à l'opération, et ces accidents, dans la bouche des orateurs qui viennent d'être entendus, n'ont point semblé exciter grandement leurs préoccupations. Cependant, si nous nous rappelons les éléments de notre première éducation chirurgicale, si nous consultons les souvenirs de notre lointaine expérience, nous ne pouvons oublier que, parmi les accidents les plus terribles qui puissent suivre une opération par kératotomie, les hémorrhagies intérieures tenaient le premier rang. Je crois donc pouvoir solliciter de la part des orateurs qui ont parlé sur ce sujet, et en particulier de l'éminent inventeur du procédé nouveau, quelques explications sur le contraste que présenteront, à cet égard, l'histoire ancienne et l'histoire nouvelle de la méthode par extraction. D'où vient que les hémorrhagies intérieures, si redoutables dans la première période, soient à peine considérées dans la seconde?

M. de Graefe. — Il est fort satisfaisant pour moi, Messieurs, d'entendre confirmer, d'une manière si générale, les beaux résultats

de l'opération qui fait l'objet de ce débat, quand je considère surtout qu'ils sont signalés par les confrères les plus compétents, rompus depuis longtemps à la pratique de l'extraction à lambeau et qui, par conséquent, sont si bien en position de comparer les avantages relatifs des deux méthodes. Et cependant, j'ai la conviction que la proportion de succès et l'estime, dès aujourd'hui acquise à la méthode nouvelle, augmenteront encore à mesure qu'elle sera pratiquée davantage par des mains qui s'y seront plus longtemps exercées et auxquelles, pour le moment du moins, une expérience suffisante fait encore plus ou moins défaut.

Je pense surtout que le nombre des *procidences du corps vitré* deviendra beaucoup moins fréquent. J'ai avoué, dans mon premier article, avoir éprouvé cet accident dans 14 pour cent de mes opérations; ce chiffre s'était restreint à 6 pour cent à l'époque de mon second mémoire; et je viens de faire connaître tout récemment que, parmi les 230 cas opérés pendant les huit derniers mois, il a à peine atteint celui de 4 pour cent. Je dois donc constater une grande différence entre mes chiffres et ceux de M. Arlt (12 pour cent) et je pense que cette différence est due en grande partie à la manœuvre de l'expulsion du cristallin que je vous ai décrite hier et que je ne saurais trop vous recommander.

La rareté des cas dans lesquels je suis obligé d'*introduire un instrument* dans la plaie même, est en concordance avec ce que je viens de dire. Sur les 230 cas opérés en dernier lieu, je n'ai eu recours à cette introduction que deux fois, tandis que M. Arlt, sur 217 cas, a dû y recourir plus de trente fois. Dans l'un de ces deux cas, la plaie avait été faite un peu trop petite par rapport aux dimensions de la cataracte brunâtre, tout à fait dure, qu'il s'agissait d'expulser; et l'accouchement du cristallin a dû être achevé par le crochet mousse (point de procidence du corps vitré, résultat parfait); dans l'autre, il y a eu procidence du corps vitré avant la sortie du cristallin, qui a été enlevé par la curette (demi-succès à cause d'opacités du corps vitré). Dans les 228 autres cas, je n'ai pour ainsi dire pas eu l'occasion de penser à un instrument tracteur.

Quant à la *grandeur de la plaie*, je ne puis que partager les principes soutenus par M. Küchler : il faut que la plaie soit assez

large pour que la cataracte sorte spontanément et sans rien contusionner sur son passage. Cependant, je n'ai pas dû, pour arriver à ce but, m'écarter d'une manière très notable de mes préceptes originaires, comme paraît le supposer notre honorable confrère. Toute la concession que je fais à cet égard, c'est de donner à la plaie, pour les cataractes tout à fait dures, la grandeur de 5 lignes (au lieu de 4 3/4), tandis que je me tiens aux dimensions de 4 lignes et demie, et même un peu moins, pour les cataractes qui ont une couche corticale abondante et molle. Si nous étendons la plaie externe à 5 lignes, et que nous observions exactement le procédé de section que j'ai indiqué, la plaie intérieure réalisera une grandeur de 4 lignes et demie. Il est vrai qu'une telle plaie, en s'entr'ouvrant suffisamment pour faire place à l'épaisseur de la cataracte, qui est d'une ligne et 5/6 au maximum, doit se raccourcir jusqu'à un certain point ; mais l'expérience démontre qu'elle garde encore, pendant ce raccourcissement, une longueur de 3 lignes 3/4, correspondant, presque sans aucune dilatation, au plus grand diamètre d'une cataracte, soit 4 lignes.

Si l'on parle beaucoup de « *contusion* », il faut pourtant avouer que cette notion ne peut être établie tout à fait exactement *a priori*. Chaque dérangement des parties qui lutte contre l'*équilibre élastique*, amène un certain degré de contusion, mais nous savons bien que, jusqu'à une certaine limite, la lésion reste inoffensive, et qu'en pratique le nom de « contusion » ne s'applique que lorsqu'il y a lieu de penser que cette limite est dépassée. Il en résulte aussi qu'une petite disproportion entre les dimensions de la plaie et celles de la cataracte n'entraîne pas forcément une contusion dangereuse, et qu'il faut tenir compte des forces mises en jeu (pression intrà-oculaire renforcée par la pression externe) pour la dilatation des bords de la plaie, eu égard à la compression du corps cristallinien. Vous avouerez certes que, si l'on s'y prend bien, la contusion résultant d'une plaie un peu trop petite pourra être plus supportable que si l'on s'y prend mal avec une plaie un peu plus large. Je suis bien loin d'approuver une disproportion notable entre l'étendue de la plaie et les dimensions du cristallin, et je pense que mes données même vous en fournissent la preuve,

mais je voudrais, de l'autre côté, répondre au raisonnement trop catégorique de ceux qui, en faisant tout-à-fait abstraction de la dilatabilité des bords de la plaie et de la compressibilité du cristallin, pensent que la moindre disproportion entre les dimensions respectives des deux parties doit être regardée comme la source d'une contusion grave. Le chirurgien, en pratiquant l'opération, peut à peu près juger où commence la contusion dangereuse. J'ai dit, dans le temps, pour l'extraction à lambeau, qu'« il doit sentir pendant la sortie du cristallin un *glissement avançant sans arrêt;* qu'il ne doit jamais sentir que la cataracte s'arrête, s'appuie et lutte contre un obstacle »; je ne saurais que répéter cette même formule ici, quoique nous sachions que, par bonheur pour le chirurgien, la plaie peut quelquefois subir un degré fort considérable de contusion sans que des accidents en résultent.

En somme, je pense que l'extraction linéaire modifiée, si l'on est exercé à la pratiquer, n'établit nullement une contusion dangereuse de la plaie, d'une part, parce que les dimensions de celle-ci sont parfaitement suffisantes pour l'immense majorité des cataractes, et, de l'autre, parce que, pour quelques cataractes excessivement grandes (4‴) et en même temps très épaisses (2‴), il reste une disproportion (1/4 de ligne au maximum) trop petite pour opposer une résistance offensive à l'action compressive du cristallin dirigée par une manœuvre bien conduite. Ceux qui voient dans cette dernière circonstance un désavantage, peuvent d'ailleurs donner un peu plus d'étendue à la plaie, mais je ne puis que répéter qu'en face de mes expériences, je n'y vois pas une raison suffisante, et qu'il y aurait d'autres désavantages de technique, dans le détail desquels je ne veux pas entrer ici, à dépasser la mesure indiquée.

On ne se préoccupe pas sans raison des *enclavements de l'iris*. J'avoue que ces enclavements peuvent retarder la guérison et même devenir (comme, dans mon opinion, la synéchie antérieure) la source d'irritations et même d'accidents, longtemps après l'opération. La seule règle que j'aurai à donner à cet égard, c'est d'exciser l'iris bien complétement et bien profondément, pour ainsi dire dans l'épaisseur même du canal de la plaie. L'idée d'obtenir un résultat optique encore plus parfait a

déjà provoqué plusieurs fois la tentative de ménager tout à fait l'iris ou de le couper dans une moindre étendue. Je me suis en effet convaincu que, dans certains cas, l'extraction du cristallin s'effectue très bien sans exciser l'iris, mais on remarque, même dans ces cas, une tendance à la procidence iridienne, dûe à la situation périphérique de la plaie ; et l'on se voit alors dans la nécessité de couper l'iris après l'opération. Il n'est donc guère possible de délivrer l'excision linéaire de cette combinaison avec l'iridectomie, quelque grand qu'en soit notre désir, pour toucher à la dernière perfection.

Mais il n'est pas même permis, selon mon opinion, de restreindre la quantité de l'iris qu'on coupe. Dans les yeux où la pression intra-oculaire, après l'évacuation de l'humeur aqueuse, est négative (collapsus corneae), l'iris non-seulement fait moins hernie, mais aussi les parties prolabées se réduisent facilement; cependant, même alors, je préfère exciser toute la partie qui fait hernie, pendant qu'on soumet l'œil à un certain degré de pression musculaire. J'ai coutume de passer en travers de l'œil une petite éponge mouillée en touchant la surface extérieure de la cornée; cela provoque un certain effort musculaire qui est suivi du degré approprié de la hernie iridienne. Il est beaucoup plus de rigueur de couper l'iris profondément et même d'attirer la hernie légèrement avec la pince, toutes les fois que les yeux gardent encore une pression positive marquée (quelquefois très considérable) après l'évacuation de l'humeur aqueuse. C'est ici que les enclavements et même des procidences dans les angles de la plaie sont le plus à redouter et que la tendance à leur réduction fait entièrement défaut. Quand même on obtiendrait, en modérant l'excision, une forme de colobome plus appropriée aux axes optiques, cet avantage disparaîtrait complétement devant les inconvénients de plus grands enclavements; mais je pense que cet avantage même est illusoire. Les enclavements, exerçant une traction sur le bord pupillaire, produisent une dislocation et une défiguration de la pupille beaucoup plus désavantageuse que lorsqu'une grande portion de l'iris a été excisée, mais que le bord pupillaire est resté en place.

Je conviens d'ailleurs que, malgré tous les soins qu'on peut mettre à bien exciser l'iris, il n'est pas possible d'éviter toujours, et surtout dans les yeux relativement durs, les enclavements de l'iris.

En conséquence du principe que je viens d'émettre, je ne suis pas d'avis d'abandonner l'excision de l'iris à un aide. L'opérateur, en sentant pour ainsi dire la manière dont l'iris se présente, et en jugeant en même temps la pression intraoculaire, peut seul, selon mon opinion, achever cet acte avec toute exactitude.

Les *hémorrhagies,* dont il a été question dans la discussion, s'observent en effet assez fréquemment, même encore à la fin de la première et pendant la seconde semaine; elles sont dues apparemment à la lésion du sinus veineux de Schlemm, qui tombe en partie dans le canal de la plaie. Les hémorrhagies d'ailleurs portent exclusivement sur la chambre antérieure et d'ordinaire ne retardent que modérément la guérison. Les hémorrhagies profondes (provenant de la choroïde) qui, en chassant tout le corps vitré et en décollant la rétine, constituent l'accident le plus terrible qui puisse survenir pendant une opération oculaire, et auxquelles l'objection de l'honorable M. Testelin fait allusion, peuvent arriver, comme rares exceptions sur des yeux malades, mais ne sont en aucune relation avec le procédé en question. Il est même vraisemblable qu'on les y observera encore plus rarement que dans l'extraction à lambeau.

Je n'ai pas de conviction arrêtée quant au rôle que joue, pour le succès du procédé, le *lambeau conjonctival.* Je lui crois, je l'avoue, une influence secondaire; mais je ne puis lui trouver à cette heure d'autre désavantage que la petite hémorrhagie qu'il amène. Cette hémorrhagie peut, il est vrai, augmenter un peu les difficultés, si, pour des yeux dont la pression est négative après le premier temps, le sang pénètre dans la chambre antérieure, mais en général il me paraît toujours que l'existence d'un lambeau conjonctival à dimensions modérées retarderait un peu la guérison; je partage à cet égard la manière de voir que M. Knapp a exprimée dans le rapport qu'il a fait sur ses résultats.

L'idée mère sur laquelle repose le procédé, est toujours la combinaison d'une plaie *linéaire* avec une *situation dans le bord scléral.* Est-ce l'une ou l'autre de ces deux conditions dont l'influence domine? Il est resté bien difficile de distribuer les rôles à ce sujet, et il m'en a été d'autant plus intéressant d'entendre les interprétations diverses des excellents observateurs que je vois ici rassemblés. Il y en a qui

s'attachent davantage à la situation périphérique du canal de la plaie, et qui paraissent même penser qu'en introduisant cette condition, tout en donnant une certaine hauteur au lambeau, les résultats ne perdraient pas essentiellement. Tout en rendant justice aux mérites de M. Jacobson qui a, le premier, soutenu ce fait important que les plaies périphériques sont moins disposées à la suppuration que celles qui tombent dans la continuité de la cornée, je ne pense pas qu'il faille pour cela attribuer moins de valeur au contact exact des lèvres de la plaie, qui, en chirurgie, constitue généralement la première condition d'une guérison sûre et facile.

Je dirige votre attention, à cet égard, sur le fait que, dans les sections moins périphériques, pratiquées par exemple par M. Critchett, le canal de la plaie tombe, pour sa beaucoup plus grande partie, dans la cornée même, et que pourtant cet excellent confrère nous a rapporté les heureux résultats du procédé. Quant à ma personne, j'ai été conduit, comme mon premier article le prouve, à la situation périphérique de la plaie, uniquement par le but d'obtenir une plaie assez grande et exempte d'une hauteur appréciable du lambeau (principe linéaire); mais, tenant compte des bons résultats que M. Jacobson avait obtenus, même avec son grand lambeau, par une plaie périphérique, je me suis hâté de reconnaître à la forme de la plaie, à laquelle j'étais arrivé, outre les bonnes conditions qu'elle offre au mécanisme de l'évacuation de la cataracte, aussi sa disposition anatomique dans le bord scléral. Je ne pourrais pas, en réalité, donner aujourd'hui une autre interprétation et je pense que tout chirurgien prudent aimera à profiter de deux avantages réunis, quand bien même il ne pourrait pas se rendre compte du bien que l'un et l'autre, pris isolément, lui procurent.

Le nom d'une opération me paraît de peu d'importance, pourvu qu'on s'entende. Beaucoup de nos confrères semblent préférer donner au procédé le nom d'*extraction linéaire sclérale*, plutôt que celui d'*extraction linéaire modifiée* que j'avais proposé comme celui qui engage le moins. Il va sans dire que, pour le but de l'entendement, l'individu doit se conformer au désir de la majorité; seulement, si le nom d'extraction sclérale prenait le dessus, il ne faudrait pas oublier que, même pour ceux qui font la plaie aussi périphérique

que possible, ce nom renferme une inexactitude. Analysez anatomiquement la section que vous faites et vous trouverez que la plaie intérieure, dans une grande portion de son étendue, et avec elle une bonne partie du canal de la plaie, tombe dans le tissu de la cornée. Cette partie dominera même de beaucoup celle qui tombe dans la sclérotique, si vous suivez la pratique de M. Critchett ou d'autres analogues.

Je termine par quelques mots relatifs à la question *historique*, qui ne me paraissent pas hors de propos, dans un moment où le procédé semble gagner le rang de procédé général pour l'opération de la cataracte. Malgré toute la satisfaction que j'éprouve à voir la méthode linéaire se faire jour et s'établir par le concours des autorités de notre art, je ne voudrais pas que, dans cette question, on m'attribuât plus de mérite qu'il ne m'en est dû. Il est vrai que j'ai introduit la méthode de l'extraction linéaire pour l'extraction des cataractes en totalité; mais, comme le procédé, même beaucoup avant l'immortelle invention de *Daviel*, avait déjà été exécuté pour les cataractes tombées dans la chambre antérieure, pour des rudiments de cataracte et, plus tard, pour les cataractes capsulaires et pour des cataractes broyées, il ne s'agissait plus, en réalité, que d'une nouvelle application d'un procédé déjà connu. Il est vrai aussi que j'ai, le premier, combiné l'extraction linéaire avec l'iridectomie, et que, pour cela, j'ai étendu le domaine des cataractes molles à une partie des cataractes à noyau ; mais, malgré tout cela et malgré l'instrument de traction perfectionné par M. Waldau, j'avais renoncé à substituer l'extraction linéaire comme méthode générale à l'extraction à lambeau. Ce n'est qu'à la suite des importantes innovations que nos confrères Critchett et Bowmann ont apportées à la méthode, que cette idée s'est de nouveau réveillée dans les esprits, et si les modifications que j'ai apportées en dernier lieu ont contribué à la réaliser, c'est certainement un bonheur pour moi, mais je suis bien loin d'y fonder un titre à plus de mérites qu'il n'en est dû aux autres propagateurs de la méthode. Ajoutons aussi que les idées de M. Jacobson sur les avantages des plaies périphériques, tout en étant limitées à l'extraction à lambeau, ont été d'une haute importance pour appuyer la méthode nouvelle. En somme, nous devons regarder l'extraction linéaire modifiée comme une de ces

œuvres de l'art qui, à l'état rudimentaire et d'une importance secondaire à leur naissance, se sont peu à peu perfectionnées, grâce au concours des observateurs et des praticiens et qui, parvenus à leur but, sont un témoignage, satisfaisant pour l'esprit, de la fertilité des travaux qui se succèdent et se font de mutuels emprunts pour le développement d'une même idée.

M. Arlt. — Aux considérations qui viennent d'être si clairement énoncées par M. de Graefe, j'ajouterai la suivante : j'accepte d'abord complétement les raisons données à l'appui de l'heureuse influence, sur la sortie du cristallin, de la forme linéaire et de la situation de la plaie. Qu'on me permette d'insister encore sur un détail du manuel opératoire qui ajoute à la facilité de la sortie de la lentille : pour assurer un sens convenable et favorable au mouvement que prendra le cristallin, j'ai soin de fixer tout d'abord l'œil, par sa partie inférieure, en appliquant bien exactement au bas du diamètre vertical l'instrument fixateur. Par là est facilité le glissement avec *symétrie*. Cela posé, les pressions doivent être exercées de façon à faire basculer la lentille par rotation autour de son axe horizontal.

M. Knapp. — La dislocation du cristallin m'est quelquefois arrivée dans l'acte de la dilacération de la capsule. J'ai l'habitude de faire l'incision toujours très périphérique, de sorte que son milieu ne touche jamais au bord transparent de la cornée, mais en reste encore éloigné d'un demi-millimètre au moins. J'ai trouvé qu'alors la cataracte peut se déplacer déjà un peu pendant la formation du lambeau, principalement quand le couteau n'est pas très aigu ni très tranchant. Dans ce cas, le globe est plus ou moins tiraillé, ce qui peut produire la rupture de la zonule de Zinn, avec ou sans issue du corps vitré. J'ai remarqué que les couteaux à lame étroite s'émoussent beaucoup plus vite que les couteaux ordinaires de Beer. En outre, il m'est arrivé d'introduire, avec la pointe du kystitome, une partie du lambeau conjonctival, ce qui, quand on ne le remarque pas à l'instant, empêche l'introduction délicate de l'instrument et peut être la cause d'un déplacement du cristallin. En faisant l'incision très périphérique, on s'expose davantage à la dislocation de la cataracte, de même qu'à la procidence du corps vitré, mais l'une et l'autre peuvent être évitées, dans la grande majorité des cas, — la luxation presque

toujours — ou au moins être rendues peu nuisibles. Pour parer à ces deux inconvénients, j'ai pratiqué, pendant quelques mois, la dilacération de la capsule avant l'iridectomie, afin que l'iris pût protéger la zonule de Zinn. J'ai abandonné ce procédé, parce qu'il ne permet pas si facilement de dilacérer *bien largement* la capsule antérieure, circonstance à laquelle j'attache la plus grande importance. En m'assurant soigneusement avant chaque opération que le couteau est bien tranchant, afin que l'incision s'effectue avec le moins de tiraillement possible; en retournant ensuite une partie du lambeau conjonctival sur la face antérieure de la cornée et en tenant le globe bien immobile à l'aide de la pincette à griffe, je peux introduire sûrement le cystitome, — dont le dos doit être bien lisse et arrondi, — sans déplacer le cristallin. Pendant cette manœuvre, je fais en sorte de ne toucher que le moins possible au cristallin. Le danger de la luxation étant surtout à craindre quand on passe sur la partie périphérique de la cataracte, j'ai soin de soulever légèrement la lèvre cornéenne de la plaie, afin que la pointe du kystitome ne s'applique pas sur la zonule de Zinn ni sur le bord du cristallin.

M. O. Becker. — J'ajouterai, pour clore cette discussion, que la statistique de la clinique du professeur Arlt porte sur tous les cas indistinctement. Mais si on l'étudie par décomposition, on remarque qu'à mesure que la méthode devient plus familière, les bons résultats s'accentuent davantage. La première période de son application a été notablement moins avantageuse que la dernière.

La discussion sur l'extraction de la cataracte étant close, l'ordre du jour appelle la suite des *communications scientifiques*.

M. Liebreich présente le cas, assez rare, d'une *paralysie congénitale des deux droits externes, compliquée de contraction du droit interne* et y ajoute quelques *remarques sur l'effet de son procédé de strabotomie.*

M. LIEBREICH. I. Messieurs, il s'est présenté à ma clinique, le 2 Mai de cette année, une petite fille de sept ans, atteinte de paralysie complète de la sixième paire aux deux yeux, compliquée, à l'œil gauche, de la contracture du droit interne. L'œil droit, dont la mobilité en dedans était normale, ne pouvait se tourner en dehors qu'au prix d'un

effort caractérisé par un nystagmus et des rotations autour de l'axe optique, et même, malgré ces efforts, le méridien vertical de l'œil ne dépassait pas d'une ligne le milieu de la paupière inférieure. Pendant ce temps, la cornée de l'autre œil se cachait aux deux tiers sous la caroncule et sous la paupière supérieure, par une déviation excessive de l'œil, en dedans et en haut. La mobilité de cet œil était encore plus restreinte que celle de l'œil droit, quoiqu'elle fût un peu exagérée du côté nasal. Les plus grands efforts pour le tourner du côté de la tempe laissaient encore le méridien vertical de l'œil de deux lignes et demie en dedans du milieu de la paupière inférieure. La mère assurait qu'elle avait observé, dès la naissance de l'enfant, ce défaut dans la position des yeux. Une photographie, faite à l'âge de quatre ans, accuse d'ailleurs déjà le même degré de convergence que celui que nous avons constaté trois ans et demi plus tard.

J'ai fait comprendre à mes élèves que le résultat de la strabotomie ne pourrait être que très-limité dans ce cas, qu'on ne pourrait nullement augmenter la mobilité si restreinte de l'œil; qu'il fallait donc se contenter de déplacer le champ de la mobilité de chaque œil, de façon à rendre aux deux organes un champ commun de mobilité. De cette façon, on devait arriver à diminuer de beaucoup la difformité pour toutes les positions de l'œil et même à lacorriger complètement pour le regard en face.

La ténotomie ordinaire est, comme on le sait, complétement inefficace dans ces cas de paralysie, et l'on doit avoir recours à une opération bien plus importante, par laquelle on avance l'insertion du droit externe vers la cornée, tout en reculant le tendon du droit interne. Avant d'appliquer cette méthode à notre cas, il fallait décider la question de savoir si les deux muscles droits externes étaient seulement paralysés depuis l'enfance ou s'ils ne faisaient par entièrement défaut. S'agissait-il d'un de ces cas dont il y a quelques exemples dans la littérature ophthalmologique et où manquait la substance même du muscle? ou bien le muscle était-il seulement paralysé? Un examen attentif de l'œil m'avait donné la conviction que les muscles en question existaient bien réellement. Néanmoins, j'hésitais à faire l'avancement du muscle droit externe, parce que j'avais l'espoir de pouvoir obtenir l'effet voulu par une opération infiniment plus simple, c'est-à-dire par mon procédé de ténotomie. Cet espoir se fondait sur l'effet que j'avais obtenu de ce procédé, d'une part, dans des cas de strabismes, suites de paralysies de la sixième paire incomplétement guéries; d'autre part,

dans des cas de strabismes très-anciens compliqués de diminution de la mobilité en dehors. Dans ces cas, où l'effet de la ténotomie ordinaire est très-insuffisant, j'avais été, au commencement, fort étonné d'obtenir par mon procédé tout à fait le résultat désiré. Cette expérience m'a décidé à remplacer, ici, l'avancement des muscles droits externes par la ténotomie simple des deux droits internes : je n'ai fait jusqu'à présent que celle de l'œil gauche. Comme je n'étais pas absolument sûr de pouvoir réussir, par suite de l'existence simultanée de la paralysie avec contracture, je procédai, pour plus de prudence, de la façon que voici :

Après avoir fait la ténotomie du droit interne, je passai un fil par la conjonctive près du bord externe de la cornée, dans l'intention de me servir du procédé indiqué par M. Knapp, au cas où la position de l'œil ne paraîtrait pas suffisamment corrigée, après la disparition de l'effet du chloroforme. Une fois l'enfant éveillé, je trouvai la position tellement satisfaisante que je retirai immédiatement le fil, sans le passer par la commissure externe. Je n'ai donc fait qu'une simple ténotomie, qui a produit l'effet que vous pouvez constater. Le champ de mobilité de l'œil gauche était excessivement restreint et situé très près de l'angle interne; l'opération l'a suffisamment déplacé en dehors pour diminuer déjà de beaucoup la difformité. Elle n'a laissé, pour le regard en face, qu'une convergence facile à corriger par une simple ténotomie du droit interne de l'autre œil. L'effet produit dans l'œil gauche, où les conditions étaient infiniment plus défavorables, vu que la paralysie se compliquait d'une contracture, et que la mobilité était encore beaucoup plus restreinte qu'à l'œil droit, nous garantit le résultat.

II. Je fais suivre ce cas de celui d'un enfant que j'ai opéré avant-hier et chez lequel existait un strabisme convergent très prononcé, résultant d'une paralysie de la sixième paire de l'œil gauche, incomplétement guérie. L'enfant a eu, à 18 mois, des convulsions suivies d'une immobilité complète de l'œil gauche en dehors, sur laquelle les parents donnent des indications précises. Les restes de la paralysie se manifestent encore par une légère diminution de la mobilité de l'œil gauche en dehors, et par la différence qui existe dans la déviation pendant la fixation avec l'œil droit ou avec l'œil gauche. Pour le regard en face, l'œil gauche déviait de quatre lignes pendant la fixation de l'œil droit. Celui-ci, au contraire, déviait, pendant la fixation de l'œil gauche, d'un peu plus de cinq lignes en dedans et en même temps un peu en haut. J'ai corrigé la convergence de quatre lignes par la strabotomie faite à

l'œil gauche. Il ne s'est pas écoulé deux fois 24 heures depuis l'opération; la suture conjonctivale n'est pas encore enlevée et vous pouvez constater l'absence complète d'une irritation quelconque, ce que je mentionne seulement parce qu'on a supposé que mon procédé devait être suivi d'une réaction plus forte que le procédé ordinaire. Vous remarquez ici une diminution notable de la mobilité en dedans. Celle-ci doit toujours exister immédiatement après l'opération et disparaître au bout de quelques semaines, pour ne pas en laisser plus que la ténotomie ordinaire. Cette différence du procédé ainsi que celle de l'effet dans les cas de paralysie s'explique par le mécanisme même.

Par la dissection de la conjonctive et de la caroncule, le muscle est rendu indépendant de ces parties et l'incision dans la capsule de Tenon, faite après la ténotomie, permet au muscle de se rétracter très librement et de former une nouvelle adhérence située plus en arrière, même lorsque le muscle antagoniste est trop faible pour produire une forte rotation du globe de l'œil en dehors. La diminution de mobilité en dedans est grande, jusqu'à ce que la nouvelle insertion soit bien formée, parce que cette union indirecte entre le muscle et l'œil par la capsule de Tenon, qui existe encore après la ténotomie ordinaire, fait défaut dans les premiers temps qui suivent une opération à effet augmenté.

Pour vous prouver que cette grande insuffisance disparaît plus tard, permettez-moi de vous présenter une série de cas opérés à différentes époques, chez des individus d'âges différents qui étaient atteints de diverses formes de strabisme.

Je désire surtout que vous constatiez, dans ces cas, l'absence complète de cicatrices de la conjonctive, d'enfoncement de la caroncule et de tous ces inconvénients qu'entraîne la répétition de la strabotomie sur le même œil, exigée dans des cas de convergence très-forte.

M. Javal. Je crois nécessaire de dire un mot touchant un procédé opératoire qui a pour effet de ne diminuer la mobilité en dedans que sur l'un des yeux. Ce n'est que dans les strabismes légers, de une à deux lignes, qu'il me paraît permis de n'opérer qu'un seul œil, et alors le procédé ordinaire est suffisant. Dans les degrés forts, quand on obtient un semblant de correction par une opération sur un seul œil, le malade est mis dans les plus mauvaises conditions pour le rétablissement de la vision binoculaire. Le procédé nouveau ne me semble donc applicable qu'aux

degrés très forts, où deux ténotomies ordinaires seraient insuffisantes.

Dans plusieurs des cas que nous avons devant nous, et qui ont été choisis, de l'aveu de M. Liebreich, parmi les plus favorables, nous rencontrons déjà une certaine insuffisance du muscle opéré; mais ces malades étaient évidemment de ceux qui, avant l'opération, présentaient une grande insuffisance du droit externe de l'œil dévié, ou même une paralysie de ce muscle, ainsi que M. Liebreich l'annonce pour l'un d'entre eux. — Je le répète, nous avons devant nous des cas choisis, sur lesquels il est donc difficile de se former une opinion.

Le hasard m'a permis d'observer pendant plusieurs mois, avant et après l'opération, deux des opérés de M. Liebreich, et je dois avouer qu'en m'adressant ces deux cas, le hasard a eu la main très malheureuse. J'ai tout lieu de croire, sérieusement, que ces cas sont les deux plus défavorables de la pratique de M. Liebreich. Chez tous deux, l'œil opéré resta larmoyant pendant plusieurs semaines; chez le premier, la caroncule était fort enfoncée, et elle n'était pas bien conservée chez le second. Enfin, ce qui est plus grave, il existe aujourd'hui chez celui-ci une insuffisance considérable du droit interne, à ce point que je n'ai pas même essayé, depuis l'opération, de rétablir la vision binoculaire par des exercices. Il faudrait faire au moins deux ou trois opérations pour rétablir dans les mouvements des yeux de ce malade la symétrie, en l'absence de laquelle le rétablissement de la vision binoculaire ne peut s'obtenir.

M. Liebreich. Je me rappelle parfaitement les deux cas dont M. Javal vient de faire mention; l'un des deux malades était atteint de granulations des deux yeux; de là l'irritation, qui ne se voit pas plus à la suite de mon procédé qu'après le procédé ordinaire. Dans l'autre cas, l'effet a été réellement excessif; mais cela à dépendu d'un mouvement désordonné de l'enfant au moment de l'introduction du crochet, car les parents n'avaient pas voulu accepter l'emploi du chloroforme. Ces deux cas, tout à fait exceptionnels, ne prouvent donc rien contre le procédé, dont le résultat ordinaire est tel que vous le constatez chez les personnes que j'ai eu l'honneur de vous présenter.

M. DE GRAEFE, Sans entrer dans la doctrine de la strabotomie, je me bornerai à quelques remarques. Il est vrai que, dans certains cas, une déviation de 3 1/2 et même de quatre lignes peut être corrigée par une opération unilatérale, sans amener une perte de mobilité démesurée, mais il faut se hâter d'ajouter que ces cas offrent des conditions exceptionnelles, par le grand excès de mobilité dans le sens du muscle raccourci qu'ils présentent avant l'opération. Comme, dans la règle, un strabisme convergent de quatre lignes ne présente qu'un surplus d'une ligne à une ligne 1/4 de mobilité en comparaison d'un œil à l'état physiologique, il n'est certes pas possible d'obtenir la correction par une opération unilatérale sans causer de préjudice à la mobilité. Si M. Liebreich vous présente ici des exemples de guérison de cas où la déviation était de quatre lignes, il est hors de doute que ces cas se trouvaient dans la catégorie exceptionnelle que je viens de mentionner. Mais, même dans ces cas, je ne voudrais pas préconiser une opération unilatérale, parce que le surplus pathologique de mobilité (dans les déviations si prononcées) ne se trouve jamais sur un seul œil, mais qu'il existe au moins en grande partie sur le second. Il en résulte que, en corrigeant toute la déviation d'un œil, on arrive, sinon à un défaut notable de mobilité par rapport à l'état physiologique, certainement à une asymétrie de mobilité qui se prononce dans les mouvements latéraux.

En somme, je dois avouer que la formule que M. Liebreich a choisie pour recommander son opération, à savoir celle que le procédé, tout en donnant des corrections plus fortes, ne fait pas plus de tort à la mobilité que le procédé usité, ne me paraît pas tout à fait logique. Tout ce que nous faisons dans la strabotomie, c'est de diminuer la force du muscle en reculant son insertion. Plus ce déplacement en arrière est grand, plus grand certainement est le changement d'équilibre latéral, mais plus grand aussi est l'affaiblissement du pouvoir musculaire. C'est donc une nécessité mécanique que toute opération qui amène des corrections plus grandes, produise de plus grands défauts de mobilité. Admettons qu'il y a des cas spéciaux où l'on peut être généreux à ce dernier égard, mais maintenons bien le principe

qui a servi de base pour tout le développement récent de la strabotomie, que la conservation des limites et de la symétrie des mouvements ne n'obtient que par la répartition bien calculée de l'effet.

M. Liebreich. Je suis désolé de voir que le malentendu qui s'est produit par suite de communications verbales et que j'ai essayé de faire disparaître par la publication écrite de mon procédé, persiste encore.

On semble croire que je propose de corriger tous les strabismes, même les plus forts, par une seule ténotomie, mais cela ne m'est jamais venu à la pensée; au contraire, je me suis clairement prononcé contre une pareille méthode. Voici ce que j'ai dit dans l'article publié, il y a bientôt un an, dans l'*Archiv für Ophthalmologie* aussi bien que dans les communications que j'ai faites à l'Académie de médecine de Belgique et à la Société de médecine de la Seine, celle-ci reproduite dernièrement dans la *Gazette des Hôpitaux :*

« Les avantages essentiels de mon procédé sont les suivants :

» 1° Une liberté et une latitude très-grandes dans la façon de doser et de distribuer l'effet de la strabotomie; 2° l'absence complète d'un enfoncement de la caroncule et de cicatrices comme la ténotomie usuelle en occasionne quelquefois; 3° la possibilité de corriger les plus hauts degrés de strabisme par deux ténotomies, et d'éviter, par conséquent, d'en faire plus d'une sur le même œil.

» Quant au premier de ces avantages, il permet de produire, selon le besoin, la correction de 2 $\frac{1}{2}$''', de 2''' et moins, comme par la ténotomie ordinaire, ou d'augmenter l'effet jusqu'à une correction de 4''' et même plus chez les adultes, de 5''' et plus chez les enfants. *Cependant je ne propose nullement de corriger toujours par une seule ténotomie des strabismes aussi prononcés (c'est-à-dire de 4''' chez les adultes et de 5''' chez les enfants). Je préfère de beaucoup, au contraire, distribuer l'effet sur les deux yeux, d'après les règles indiquées par M. de Graefe.* Ce n'est qu'*exceptionnellement* que je corrige une déviation aussi forte par une seule ténotomie, et cela dans des cas où la mobilité de l'œil strabique a augmenté du côté nasal, et où la fente palpébrale

ne paraît pas plus ouverte que celle de l'autre œil. Si, par des circonstances accidentelles, à cause, par exemple, du départ de l'individu, il n'est possible de faire qu'une fois l'opération, je préfère produire l'effet augmenté par mon procédé, que de faire la section simultanée des deux droits internes. Je me contente plus souvent d'une seule ténotomie, si la déviation ne dépasse pas 3''' chez les adultes ou 4''' chez les enfants!!... »

La moitié des opérés que je vous présente l'ont été des deux yeux. Parmi les autres, qui n'ont subi qu'une seule ténotomie, il y a, il est vrai, un cas dans lequel existait une déviation de 5''', mais je ne le présente ici que pour prouver qu'on peut obtenir cette correctien par mon procédé et que le résultat est même très satisfaisant. Mais, Messieurs, si je me suis décidé à ne faire dans cette circonstance qu'une seule ténotomie, c'est que la malade me déclarait d'avance qu'elle ne laisserait jamais toucher à son œil droit, le seul bon, l'autre voyant très-mal. Je le répète, je n'ai jamais proposé de corriger par une seule ténotomie ces cas de strabisme très prononcé; je préfère de beaucoup partager l'effet en opérant les deux yeux; mais, et c'est là l'avantage essentiel de mon procédé, que vous reconnaîtrez tous, j'en suis sûr, je ne fais jamais plus de deux ténotomies et je regarde la répétition de la section musculaire, sur un œil déjà opéré, comme un procédé dont le résultat échappe tout à fait à nos prévisions et qui doit être complétement abandonné.

Un autre malentendu ressort de l'objection de M. de Graefe relativement à la diminution de mobilité après la ténotomie. Je n'ai jamais prétendu que la diminution de mobilité qui correspond au changement de l'insertion du muscle droit interne, et sur laquelle repose l'effet de la strabotomie, qui par conséquent ne saurait être évitée par aucune méthode opératoire, fasse défaut après mon procédé; cela serait un non-sens. Mais j'ai déclaré, et les cas que vous voyez le prouvent, que la diminution de mobilité n'est pas plus grande qu'elle ne doit l'être. J'ai fait l'observation qu'immédiatement après l'opération seulement, il existe un surplus d'insuffisance dont je vous ai expliqué les causes et qui disparaît complétement déjà dès les premières semaines qui suivent l'opération.

M. Knapp. — Messieurs, bien que je ne veuille pas entrer trop avant dans ce débat, je vous demanderai la permission de vous raconter brièvement l'application de cette modification de la ténotomie ordinaire au déplacement du tendon en avant, application que je n'ai pas faite impunément. Dans un cas de strabisme divergent très fort, j'ai, comme M. Liebreich, séparé le muscle de la conjonctive d'un côté, et de la sclérotique de l'autre. Après avoir ensuite saisi le muscle avec une pincette, je le traversai de plusieurs fils et l'unis au lambeau conjonctival cornéen, comme se pratique d'ordinaire le déplacement en avant au moyen de sutures. Tout ceci se fit très nettement et sans aucun accident. Mais il s'en suivit une *tenonite suppurative* des plus désagréables. Les sutures se détachèrent, de la matière s'écoula de la plaie et du canal du muscle, les enveloppes du globe se tuméfièrent considérablement et il se produisit une exophthalmie très prononcée et douloureuse. Heureusement la cornée et l'intérieur de l'œil, ainsi que la vision, restèrent intacts et la malade guérit au bout de trois semaines. C'est le seul accident que j'aie observé pendant la guérison de l'opération du déplacement en avant au moyen de sutures. Il me semble que la dissection du muscle des deux côtés, c'est-à-dire la division de toutes ses adhérences, donna lieu, dans ce procédé opératoire, à une blessure trop étendue. Ordinairement je sépare le tendon et le muscle seulement de la sclérotique, je saisis alors le tendon — non pas la conjonctive — avec la pince, je le tire en avant et je passe des fils à travers le muscle et la conjonctive. De la sorte, je suis à même d'empêcher la rétraction du muscle après la ténotomie, et de passer les sutures à travers un endroit plus reculé du muscle, ce qui n'est guère aussi facile à exécuter, quand on saisit seulement la conjonctive, et bien qu'elle soit encore adhérente au muscle. Je puis recommander cette méthode d'opérer, car elle donne de grands effets, sans que j'en aie jamais vu résulter d'accidents fâcheux.

La méthode du déplacement en avant que M. Agnew de New-York vient de publier tout récemment, me semble encore plus compromettante que celle dont j'ai eu l'honneur de vous communiquer un exemple. M. Agnew dissèque aussi le muscle des deux côtés, passe les fils à travers le muscle dénudé de la conjonctive et l'attache au

lambeau conjonctival de la cornée. Je ne fais pas de doute que cette méthode n'occasionne encore plus aisément l'inflammation du muscle, que celle dans laquelle on le couvre de conjonctive quand on passe les fils.

M. Wecker. — Je ne crois pas que la présentation faite par M. Liebreich puisse avoir de conséquences utiles pour la science. Il est assurément impossible de constater, à une distance de *dix* pieds, quel est, des yeux d'un malade, celui qui a pu être soumis à la ténotomie et s'il reste ou non quelqu'insuffisance.

D'autre part, il ne saurait actuellement être douteux que, par un procédé opératoire quelconque, on ne puisse, au point de vue cosmétique, corriger les déviations les plus choquantes. Le véritable progrès, dans la strabotomie, consiste à rétablir, au moyen d'exercices consécutifs, la vision binoculaire. Évidemment, la présentation de M. Liebreich ne répond pas à ce desideratum important. Selon moi, il faut au moins vingt minutes pour constater sur un malade le rétablissement de la vision binoculaire, et avec le nombre d'opérés réunis par M. Liebreich dans cette enceinte, une pareille constatation est matériellement impossible.

M. Coursserant. — Je crois pouvoir réclamer, en faveur de M. Lucien Boyer, l'honneur des premières opérations judicieusement entreprises sur la strabotomie. Il me semble que les opérateurs modernes ne se préoccupent point de rendre à ce chirurgien la justice qui lui est due à cet égard.

M. de Graefe. — Le reproche que nous adresse l'honorable M. Coursserant est plus patriotique que fondé. Dans nos premiers travaux sur ce sujet, nous avons pris soin de rendre à M. L. Boyer la justice que réclame pour lui M. Coursserant; en particulier, nous lui avons attribué la démonstration qu'il a le premier donnée de ce fait, important au premier chef, que la reconstitution fonctionnelle du muscle, après la ténotomie des moteurs de l'œil, s'établit par greffe nouvelle du tendon à la sclérotique et non pas, comme on avait cru pouvoir l'annoncer, par production d'un tissu nouveau, rétablissant la continuité entre les deux extrémités libres du muscle interrompu. C'est ce fait de premier ordre qui a servi ultérieurement de base aux procédés nouveaux et je me suis toujours fait un devoir de le reconnaître hautement.

M. GIRAUD-TEULON. — Ayant, des premiers en France, appliqué une scrupuleuse attention aux productions de M. de Graefe sur cette importante question de strabisme, je dois à la vérité ce témoignage qu'à la première ligne de ses écrits sur la strabotomie se rencontre l'énoncé qui précède de la proposition importante due et reconnue à M. Lucien Boyer.

M. *Blessig* (de St-Pétersbourg) rend compte de ses *observations sur l'irido-choroïdite qui suit la fièvre rémittente.*

M. BLESSIG. Il vous est connu, Messieurs, qu'en 1864 une épidémie de fièvre récurrente s'est déclarée à St.-Pétersbourg. Depuis ce temps, cette maladie a pris chez nous un caractère endémique, et jusqu'à présent un très grand nombre de malades, souffrants de cette affection, remplissent nos hôpitaux. Pour vous donner une idée de l'intensité de notre épidémie, il suffira de vous dire que, dans un seul de nos grands hôpitaux civils, le nombre des cas, du mois d'août 1864 jusqu'au mois de juin 1867, s'est élevé à 8128, avec une mortalité de 11,33 %.

La fièvre récurrente ou rémittente (*relapsing fever* des Anglais) qui a été très bien décrite par Griesinger et par des auteurs anglais, tient le milieu entre la fièvre intermittente et le typhus. Elle a sévi à plusieurs reprises dans différentes contrées de l'Europe, et principalement dans le Royaume de la Grande Bretagne. Pendant les épidémies qui régnèrent à Dublin en 1823 et à Glasgow en 1843, les ophthalmologues anglais avaient observé une affection des yeux qui a été décrite, par M. Mackenzie, sous le nom de « *ophthalmia post febrem,* ou *ophthalmia post febrile.* » Nous venons de faire maintenant à St-Pétersbourg des observations analogues. Si ces dernières n'ont pas le mérite d'être d'une nouveauté parfaite, elles pourront au moins compléter les observations anglaises et porter, à l'aide de l'appareil ophthalmiatrique perfectionné depuis ce temps, quelque clarté sur ladite affection des yeux.

Le nombre des cas que nous avons observés à l'hôpital ophthalmique de St-Pétersbourg, depuis le commencement de l'épidémie jusqu'à présent, s'élève à 127. Le diagnostic de la maladie générale qui avait précédé l'affection de l'œil a été fait au moyen du commémoratif. Cette méthode de diagnostic est assez précise, parce que la

fièvre récurrente a des symptômes si prononcés qu'on peut très bien la reconnaître, même par le récit du malade le moins instruit. — Un paroxysme de fièvre, qui dure à peu près huit jours et finit subitement par une crise solennelle, une apyrexie complète de la même durée, qui est tout d'un coup interrompue par un second accès de fièvre, tout cela offre des points de repère suffisants pour baser le diagnostic. — 111 de nos malades appartenaient au sexe masculin, et seulement 16 au sexe féminin. La plupart (89) étaient âgés de 10 à 30 ans.

L'intervalle qui s'est écoulé entre la fièvre récurrente et l'affection des yeux est indiqué par le tableau suivant :

L'affection oculaire s'est déclarée :

Immédiatement après le dernier accès					. . . . .	5 fois.
Dans le courant des	2	semaines	qui l'ont	suivi	. . . .	23 »
» »	4	»	»		. . . .	24 »
» »	2	mois	»		. . . .	32 »
» »	3	»	»		. . . .	14 »
» »	6	»	»		. . . .	9 »
Dans un intervalle indéterminé					. . . . .	20 »

Ces données correspondent à peu près à celles des observateurs anglais. Il en résulte que l'affection des yeux se développe très rarement pendant ou immédiatement après l'accès de fièvre, et que la plus grande partie des cas tombent sur les deux premiers mois après la terminaison de cette maladie. Les deux yeux étaient affectés seulement sept fois, l'œil droit 70 fois et l'œil gauche 50. Dans tous les cas, nous avons vu l'affection de l'œil commencer par des symptômes inflammatoires. Ordinairement, les convalescents de la fièvre récurrente avaient déjà repris leurs occupations; alors, sans qu'on pût déterminer une cause occasionnelle, il se développait une forte injection épisclérale d'*un* œil, avec des douleurs périorbitales bien prononcées. Bientôt on pouvait constater la formation de synéchies postérieures, et, chez tous les malades où l'irritation de l'œil n'empêchait pas l'examen ophthalmoscopique, des opacités du corps vitré de différentes formes.

Dans vingt cas, nous avons observé la formation rapide d'un hypopion. Les opacités du corps vitré étaient, le plus souvent, composées de fines molécules. Quelquefois une opacité volumineuse, d'une couleur jaunâtre, siégeait dans la partie inférieure du corps vitré, vacillait lentement quand l'œil faisait des mouvements rapides, et avait l'aspect d'un dépôt purulent. Dans d'autres cas, nous avons constaté de

grandes opacités blanches, réfléchissant fortement la lumière et ayant l'aspect du tissu cellulaire.

Ces dernières opacités, que nous n'avons rencontrées dans aucune autre affection oculaire, nous faisaient croire au premier coup d'œil à la présence d'un cysticerque. Il faut remarquer cependant que cette forme d'opacité a été observée seulement dans les cas où l'affection durait déjà depuis quelque temps. Au commencement, l'opacité du corps vitré était presque toujours moléculaire ou granulaire. La résistance du globe oculaire était très souvent diminuée, et presque jamais augmentée. Par l'application énergique de l'atropine, nous avons pu, presque toujours dans les cas récents, déchirer les synéchies postérieures, qui nous ont paru résister beaucoup moins à ce remède que celles de l'iritis parenchymateuse ordinaire. L'hypopion disparaissait ordinairement très peu de temps après la dilatation de la pupille; mais, même dans les cas où la pupille était dilatée au maximum, l'injection épisclérale, l'opacité du corps vitré et la névralgie ciliaire continuaient de quatre à huit semaines.

La durée des symptômes inflammatoires était encore beaucoup plus prolongée dans les cas où les synéchies postérieures résistaient à l'action du mydriatique. — A l'exception de deux cas, qui avaient abouti, en dehors de tout traitement, à une occlusion complète de la pupille, à l'atrophie du globe, et à la perte totale de la vue, l'issue de la maladie a été plus ou moins heureuse. Les opacités du corps vitré persistaient toujours quelque temps après que les symptômes inflammatoires avaient disparu. — Les opacités granulaires disparaissaient ordinairement pendant les deux ou trois premières semaines, et il ne restait dans le corps vitré que quelques flocons flottants et gênant très peu la vision. Quant aux opacités blanches, ressemblant au tissu cellulaire dont nous avons parlé plus haut, elles persistaient un temps indéfini sans le moindre changement. La force visuelle était toujours proportionnelle aux opacités du corps vitré, et jamais nous n'avons été forcés d'avoir recours à une affection des éléments nerveux de la rétine pour en expliquer l'abaissement. Nous avons cru pouvoir désigner cette affection oculaire sous le nom d'« irido-choroïdite, » mais il faut cependant remarquer que, si ce n'est un dérangement du pigment, jamais des altérations anatomiques bien prononcées de la choroïde n'ont été constatées à l'ophthalmoscope. Nous ne pouvons pas nier la possibilité que le corps ciliaire participe à l'inflammation. Une cyclite cependant, dans le sens ordinaire, n'existait jamais; et, même dans les cas où

l'affection avait fini par une occlusion totale de la pupille, jamais nous n'avons pu constater la moindre altération de la sclérotique dans la région ciliaire. La cornée a présenté une fois seulement une petite opacité profonde; la formation des opacités ponctuées sur la membrane de Descemet, qui se rencontrent si souvent dans l'iritis ordinaire, n'a jamais été observée par nous. Deux fois, nous avons vu le développement de l'irido-choroïdite sur un œil, pendant que les malades se trouvaient à l'hôpital à cause de la même maladie de l'autre œil. Ici un examen réitéré de l'œil affecté le dernier n'avait rien fait constater d'anormal avant l'apparition subite de l'irido-choroïdite. Il s'en suit que nous ne pouvons pas admettre les observations des Anglais qui prétendent que des symptômes amaurotiques précèdent presque toujours l'inflammation. Nous ne pouvons non plus accepter le nom d'« *ophthalmia post febrem*, » employé par Mackenzie, parce que ce ne sont pas tous les tissus du globe oculaire qui sont affectés.

Ce qui donne le plus d'intérêt à cette affection oculaire, c'est le rapport qu'il y a entre elle et la maladie fébrile qui la précède. Dans les cas où l'irido-choroïdite éclate pendant l'accès de fièvre, il est permis de supposer que les membranes internes de l'œil participent à l'hypérémie veineuse des organes parenchymateux du bas ventre et du cerveau. Cette supposition n'est plus plausible, dans les cas où des semaines se sont écoulées depuis la fin de la fièvre. Ici restent deux hypothèses : Aucune autre maladie que la fièvre rémittente ne produit une faiblesse générale si prononcée, une action du cœur si lente et si faible; donc, on pourrait supposer que des tromboses se forment dans les vaisseaux de la choroïde et produisent l'irido-choroïdite. Enfin, il nous reste encore la possibilité que la rate — qui dans la fièvre est très souvent le siége de nécroses partielles et d'abcès volumineux, comme l'ont prouvé les observations anatomiques de nos médecins, — que la rate, dis-je, soit le point de départ d'une affection embolique ou métastatique de l'œil.

Ce ne sont là que des hypothèses, et comme il reste un grand nombre de cas où l'irido-choroïdite n'éclate qu'au moment où les malades sont déjà parfaitement rétablis de la fièvre récurrente, ces hypothèses perdent toute leur valeur. Les observateurs qui viendront après nous porteront, je l'espère, la lumière sur les rapports qui existent entre ces deux maladies.

M. Iwanoff communique l'*observation d'un cas de myôme* (tumeur à éléments musculaires) *observé dans un œil,* et *de trois cas de décollement de l'hyaloïde.*

M. IWANOFF. — Messieurs, j'ai l'honneur de vous présenter ici deux bulbes : le premier, contenant une tumeur inconnue jusqu'ici au globe de l'œil (*un myôme*), le second offrant un processus pathologique non encore décrit. Toutefois, il ne doit pas être extrêmement rare, car j'ai eu l'occasion de l'observer trois fois. Je l'ai désigné sous le nom de *décollement de l'hyaloïde d'avec la rétine.*

I. Le premier œil m'a été remis par M. le Dr Wecker, auquel j'en adresse ici mes plus vifs remerciments.

Avant de consulter cet honorable praticien, le malade s'était déjà adressé à un grand nombre d'ophthalmologistes; l'un d'eux avait diagnostiqué un encéphaloïde de la rétine et du cercle ciliaire gauche. Lors du premier examen de M. Wecker, les milieux de l'œil étaient transparents et la vision assez bonne. A l'ophthalmoscope, il fut facile de constater la présence et de déterminer les limites d'une tumeur; aussi M. Wecker posa-t-il le diagnostic d'un sarcome ayant son siège dans la zône antérieure de la choroïde. A la suite de douleurs très violentes dans la région du corps ciliaire, qui empêchaient le malade de dormir, M. Wecker se décida à faire l'opération deux mois après le premier examen. L'énucléation fut pratiquée au mois de juin 1865. Deux ans se sont écoulés depuis, et il n'est point survenu de récidive. Le malade se porte à merveille.

Le globe de l'œil a été durci dans la solution de Müller. La forme et la grandeur en sont normales, la cornée est transparente, et, à travers sa portion inféro-interne, on aperçoit une portion de l'iris fortement pigmentée et adjacente à la membrane de Descemet. Le reste de l'iris est normal quant à sa couleur et à sa position. Coupé par une section horizontale, le bulbe présente une tumeur de la grandeur d'une noisette et occupant toute la partie interne du corps ciliaire. Elle est limitée en avant par l'iris, qui est poussé vers la cornée par la partie interne du cristallin déformé et par une partie du corps vitré et de la choroïde décollée; en dehors, elle est limitée par la sclérotique. La coupe transversale de la tumeur présente une couleur blanchâtre, d'un aspect légèrement fibreux; il n'y a que la couche périphérique et la portion avec laquelle elle est en contact avec l'iris, qui soit légèrement pigmentée.

La choroïde examinée à l'œil nu n'offre rien d'anormal dans toutes les parties qui ne sont pas en rapport avec la tumeur. La rétine est

décollée, le corps vitré transparent, le cristallin atrophié à l'endroit qui a subi la pression de la tumeur; la partie du cristallin atteinte par le néoplasme est séparée d'avec le reste, demeuré transparent, par une surface lisse comme coupée par un couteau. La sclérotique est normale partout. A l'examen microscopique, la tumeur présente quelques différences relatives à sa structure histologique, suivant qu'on examine les parties situées vers l'intérieur du globe, ou celles qui sont adjacentes à la sclérotique. Cette dernière partie, ainsi que celle qui occupe la place du muscle ciliaire, se compose de cellules fusiformes. Le noyau en est bien accusé en forme de bâtonnet; il est entouré d'un protoplasme finement granuleux, qui passe peu à peu à une masse homogène à mesure qu'on s'approche de la périphérie de la cellule. Ces cellules, qui ressemblent parfaitement par leurs propriétés physiques aux fibres musculaires lisses du corps ciliaire, sont situées très près les unes des autres et disposées en faisceaux réguliers. Les cellules qui forment ces vaisseaux ne se distinguent des fibres musculaires normales que par leur grosseur. Au lieu de 0,02 lignes, elles atteignent de 0,05 à 0,07 lignes. — A côté de l'hypertrophie de quelques fibres musculaires, les éléments musculaires du corps ciliaire présentent une hyperplasie considérable. La portion de la tumeur composée de ces faisceaux musculaires a une épaisseur de 4 à 5 millimètres. Comme dans le corps ciliaire normal, la marche des faisceaux musculaires est longitudinale et parallèle à la sclérotique, et ce n'est qu'en avant, dans le voisinage de l'iris, que l'on aperçoit des faisceaux circulaires. L'arrangement des faisceaux musculaires est d'autant plus irrégulier que l'on se rapproche davantage des parties internes de la tumeur. A une distance de 4 mm. de la sclérotique, on ne parvient plus à constater un caractère dominant dans l'arrangement des fibres. On remarque, en outre, que plus on s'avance vers l'intérieur, plus les intervalles entre les faisceaux s'élargissent. Tandis que, dans le voisinage immédiat de la sclérotique, les faisceaux sont séparés les uns des autres par une couche très mince de cellules de tissu connectif, les unes rondes, les autres étoilées, entre lesquelles on rencontre par-ci par-là un vaisseau ou un réseau de fibres extrêmement fines, on constate que plus loin, dans l'intérieur, les intervalles s'élargissent, par suite de l'augmentation du nombre des cellules rondes. La largeur des intervalles dépasse même celle des faisceaux musculaires, lesquels diminuent d'épaisseur à mesure qu'on les observe plus loin de la sclérotique.

Jamais je n'ai réussi à constater la scission du noyau dans les cellules à noyau en bâtonnets.

La partie périphérique de la tumeur, épaisse à peu près de deux milli-

mètres, se compose de cellules rondes, entre lesquelles on rencontre par-ci par-là d'autres cellules fortement pigmentées, étoilées et fusiformes. De temps en temps, on trouve aussi, dans les espaces intercellulaires, une fibre mince de tissu connectif.

Outre les cellules déjà mentionnées, on aperçoit un réseau capillaire qui devient de plus en plus étroit vers la périphérie de la tumeur. Celle-ci occupe à peu près le tiers de la circonférence du corps ciliaire.

Il m'a paru intéressant de rechercher les altérations que pouvait présenter la partie du corps ciliaire non occupée par la tumeur. Il n'y a d'anormal que les parties immédiatement voisines de cette dernière. Les interstices entre les faisceaux musculaires sont remplis de cellules embryonnaires. Les fibres musculaires elles-mêmes sont intactes. Plus on s'éloigne de la tumeur, plus le nombre des cellules embryonnaires diminue. Les interstices deviennent plus étroits et, à 2 ou 3 mm. de la tumeur, le corps ciliaire ne présente plus aucune anomalie.

J'en dirai de même de la choroïde et de l'iris. L'infiltration de leur tissu par des cellules est facile à constater dans les parties voisines de la tumeur, tandis que le reste est exempt d'altération.

La rétine décollée offre cette forme d'inflammation interstitielle, dans laquelle l'hypertrophie et l'hyperplasie de ses éléments prédomine dans les couches externes.

Les altérations du corps vitré se bornent à une prolifération peu considérable des cellules fusiformes et étoilées.

Le cristallin présente, dans ses parties voisines de la tumeur, un décollement des cellules épithéliales et des fibres. Le reste de cet organe est normal.

Rien de remarquable dans la cornée ni dans la sclérotique.

Il est permis, d'après la structure histologique de la tumeur et les altérations pathologiques des différentes parties du globe, de ranger ce néoplasme dans la catégorie des tumeurs bénignes. L'influence nuisible qu'elle a exercée sur l'œil entier a été purement mécanique. Il n'y a eu ni irritation sympathique des membranes adjacentes, ni cette infiltration cellulaire quelque peu considérable des parties voisines ou éloignées que nous rencontrons si souvent dans le sarcome à petites cellules, de même que dans le gliome, etc. — La tumeur a crû lentement et n'a atteint que les parties de l'œil qui lui étaient immédiatement adjacentes.

Un argument de plus en faveur de la nature bénigne de la tumeur est le succès dont l'énucléation a été couronnée. Deux ans et demi se sont écoulés, et il n'est pas survenu de récidive.

D'après l'examen microscopique, la plus grande partie du néoplasme se compose d'éléments musculaires; on devrait donc le ranger parmi les myomes. Mais comme, dans la partie périphérique de la tumeur, les parties musculaires sont mêlées à de nombreux éléments sarcomateux, nous ne pouvons pas classer ce néoplasme dans la catégorie des myomes purs; nous devons plutôt le désigner sous le nom de *myo-sarcome.*

Quant à l'origine de la tumeur, il est difficile de dire quelque chose de précis à cet égard. S'est-elle développée par une simple prolifération des fibres musculaires préexistantes, ou plutôt les fibres musculaires proviennent-elles d'une modification des cellules embryonnaires dont le tissu du corps ciliaire a été infiltré? L'examen microscopique ne nous fournit pas les éléments nécessaires pour trancher cette question. Je n'ai réussi à observer la division des noyaux ni dans les cellules musculaires de la tumeur elle-même ni dans celles des parties adjacentes.

Ces résultats négatifs ne nous permettent pas non plus de tirer une conclusion précise relativement à l'origine des cellules embryonnaires, situées entre les faisceaux musculaires, cellules qui, à mon avis, ont joué un rôle important dans la croissance de la tumeur.

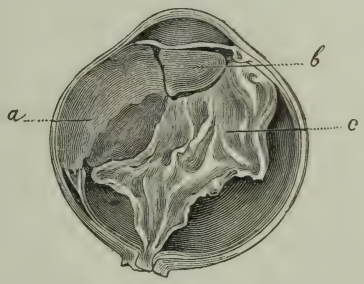

Fig. 9. — *a.* Myo-sarcome.
b. Cristallin.
c. Rétine décollée.

II. L'autre globe présente un processus pathologique extrêmement intéressant et jusqu'ici complétement inconnu : le décollement de la membrane hyaloïde d'avec la rétine.

Je n'en dirai que quelques mots, parce qu'aucune description ne saurait être aussi claire que l'examen de la préparation que j'ai l'honneur de vous soumettre.

Vous voyez, Messieurs, que le corps vitré présente ici cette forme d'infundibulum que nous offre la rétine, quand elle est décollée d'avec la choroïde. Il n'y a entr'eux que cette différence que la pointe de l'infundibulum ne se trouve pas, comme dans le décollement de la rétine, à l'entrée du nerf optique, mais en dehors de ce point, dans la région équa-

toriale. La base de l'infundibulum est constituée par la surface postérieure de l'iris.

On peut expliquer de la façon suivante la production du décollement de l'hyaloïde :

Un corps étranger (fragment d'une capsule) frappe le globe de l'œil dans la direction de dedans en dehors; il traverse la cornée, le cristallin, le corps vitré tout entier et s'arrête dans l'épaisseur de la rétine, de la choroïde et en partie de la sclérotique. En ce point, les diverses membranes s'unissent entr'elles par une inflammation adhésive. Cet endroit devient le sommet d'un infundibulum. Par suite de la blessure, le corps vitré se ratatine de plus en plus. Henri Müller a déjà observé ces rétractions du corps vitré, mais c'était toujours la rétine qui suivait le corps vitré en se

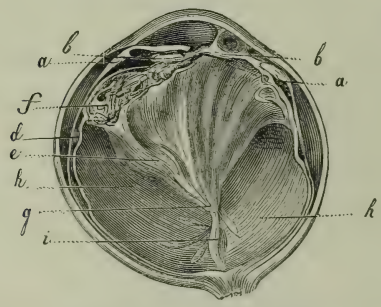

Fig. 10. — *a*, *a*.) Corps ciliaire avec la choroïde en partie décollée. — *b*, *b*) Cristallin avec sa capsule ratatinée. — *d*) Rétine. — *e*) Corps vitré décollé. — *f*) Épanchement de sang dans le corps vitré. — *g*) Endroit où le corps vitré est uni à la rétine. — *h*) Cavité entre la rétine et l'hyaloïde, remplie d'un liquide séreux. — *i*) Pli de la rétine.

détachant de la choroïde. Ce n'est pas ce qui a eu lieu dans notre cas. La rétine, intimement liée à la sclérotique, est restée à sa place et il s'est formé entre elle et le corps vitré ratatiné un espace libre, rempli d'un liquide séreux. Le corps vitré, composé de fibres très denses de tissu connectif, de cellules fusiformes et étoilées, est étroitement entouré par la membrane hyaloïde. Ayant eu l'occasion d'observer ce processus déjà trois fois sur trois cents yeux que j'ai examinés, je crois qu'il ne doit être pas extrêmement rare. (V. fig. 10.)

M. Knapp. — Messieurs, j'ai examiné dernièrement, pendant la vie et après l'extirpation de l'œil, un cas de détachement complet de la membrane hyaloïde. Il s'agissait d'une dame d'environ 60 ans, qui avait peu à peu perdu la vue de l'œil droit dans le cours de deux années. Cet œil n'a jamais été ni rouge ni douloureux et son aspect était tout à fait celui de l'autre qui était sain. Peu à peu la vision s'était obscurcie en commençant par la partie supérieure du champ visuel. Dans les derniers mois, elle s'était plainte, de temps à autre,

de douleurs dans le front et autour de l'orbite droit. On ne distinguait rien d'anormal dans la forme, la tension, ni la mobilité de cet œil. La pupille était légèrement trouble. A l'éclairage oblique et à l'ophthalmoscope, on voyait, derrière le cristallin, des membranes bleuâtres, ondulées et flottantes. En bas et en dedans, ces membranes étaient remplacées par une masse solide inamovible, jaune, à contours irréguliers vers l'axe de l'œil. Je diagnostiquai ou un sarcome, ou une inflammation plastique et suppurative du corps ciliaire — la dernière me paraissant moins probable, à cause de l'absence d'un signe quelconque d'inflammation.

Je fis l'énucléation de l'œil et voici ce qui se présenta : la choroïde et la rétine avaient leurs positions normales, mais la membrane hyaloïde était détachée dans toute son étendue. Elle adhérait d'un bout au nerf optique et de l'autre à l'*ora serrata*, formant ainsi une solution, en entonnoir, tout à fait semblable à celle de la rétine. Entre elle et la rétine était un liquide séreux. Le corps vitré contenait, dans sa partie postérieure, peu de globules de pus, mais, dans sa partie antérieure, surtout en bas et en dedans, ces globules étaient amassés en quantité énorme et agglutinés par un liquide assez visqueux, sans former de tissu cohérent. D'autres éléments n'ont pas été découverts.

L'examen anatomique de ce cas très remarquable n'a été fait que provisoirement, immédiatement après l'énucléation de l'œil. Je ne manquerai pas d'examiner attentivement cette pièce anatomique après son endurcissement, pour trouver le point de départ de l'hyalite purulente, qui avait causé le détachement de l'hyaloïde. Sous le point de vue clinique, ce cas me démontre ce fait important, qu'il y a des inflammations purulentes (hyalite ici) dans l'intérieur du globe de l'œil, qui ne se manifestent par aucun signe d'inflammation.

M. DE WELZ entretient l'assemblée des *moyens de découvrir la simulation de l'amaurose unilatérale.*

M. DE WELZ, après avoir cité les méthodes employées jusqu'ici et surtout celle de M. de Graefe (*Archiv für Ophthalmologie,* B. II, Abth. 1), qui consiste à provoquer des images doubles à l'aide d'un prisme placé devant l'œil et dont on tient la base soit en haut soit

en bas, explique sa manière de procéder. Celle-ci repose sur « l'horreur » physiologique des yeux pour les images doubles et le pouvoir des muscles droits respectifs externes et internes de les éliminer par une contraction involontaire dans l'intérêt de la vue simple. A cette fin, après avoir placé devant l'œil amaurotique du malade un prisme de 10 à 25°, dont on tient la base du côté nasal, ou bien un prisme de 3 à 8° avec la base du côté temporal (l'abduction étant plus difficile que l'adduction) on oblige le malade à lire de petits caractères. Dans ce cas, cet œil, s'il y a de la simulation, fera un mouvement correspondant et nécessaire, c'est-à-dire qu'il louchera, puisqu'il est impossible de lire ces petits caractères tant qu'ils paraissent doubles. Par contre, au moment où l'on ôte le prisme, l'œil fera le mouvement opposé et correspondant à la position de son congénère.

Si l'œil, au contraire, est réellement amaurotique, il ne fera ni le mouvement nécessaire pour éliminer les images doubles provoquées par le prisme, ni le mouvement correspondant opposé au moment où l'on ôtera celui-ci.

Ce procédé présente cet avantage qu'il est inutile de faire aucune question au malade dont l'œil, malgré lui-même, confirme ou dément l'affirmation du patient.

M. Laurence. — Je pense que l'usage du stéréoscope, tel qu'il a été proposé par M. de Graefe, suffit amplement à faire découvrir les fraudes en matière de simulation de l'amaurose unilatérale.

M. Javal. — Comme M. Laurence, je crois que le stéréoscope fournit un excellent moyen de découvrir la simulation de l'amaurose. Dans un cas, mon optomètre binoculaire, qui est aussi un stéréoscope, m'a presque permis de mesurer l'astigmatisme de l'œil prétendu amaurotique; malheureusement la malade s'est aperçue un peu trop tôt de ce que je lui faisais faire.

Le procédé le plus simple pour découvrir la simulation chez les malades peu méfiants, c'est d'interposer une règle entre eux et une page d'impression; le plus souvent ils sont pris du premier coup et lisent les lettres que la règle ne laisse visibles que pour l'œil prétendu amaurotique. — Ce procédé permet en même temps, comme le prisme de M. de Graefe, de mesurer l'acuité visuelle de l'œil suspect, mais son application, comme celle du prisme, exige que le malade ne soit pas trop instruit.

M. FOERSTER (de Breslau) fait rapport de ses *mensurations du champ visuel monoculaire, dans diverses maladies de la rétine et du nerf optique.*

M. FOERSTER. On peut se représenter le champ visuel comme étant une demi-sphère creuse, placée vis-à-vis de l'œil, et dont le centre correspond au centre optique du globe oculaire. La ligne de vision aboutit au pôle de la demi-sphère creuse, et ce pôle, le centre optique et la *fovea centralis* de la rétine, sont situés sur la même ligne droite.

La demi-sphère creuse et la rétine sont à peu près concentriques; elles ont les mêmes méridiens et chaque point de la rétine a, sur la demi-sphère creuse, un point correspondant, qui est déterminable par des degrés de longitude et de latitude. Cette demi-sphère creuse peut être remplacée par un demi-cercle, traversé dans son milieu par un axe autour duquel il exécute des mouvements de rotation. Si l'on fait parcourir à ce demi-cercle une révolution de 180°, il décrit la surface d'une demi-sphère; si cette rotation s'étend à 360°, chaque point du demi-cercle a tracé sur sa route un cercle de latitude et chaque position du demi-cercle représente en même temps un méridien. Si e demi-cercle offre, sur l'un de ses points, un objet mobile, ce point peut être transporté sur chaque point de la demi-sphère creuse et déterminer sa position par des degrés de latitude et de longitude.

J'ai fait, à l'aide d'un instrument construit d'après ce principe, mes recherches sur les champs visuels. Voici comment je procède : Le rayon de l'arc, composé de laiton noirci, a une longueur de 12 pouces et chaque cadran est divisé en 90°. La division commence près de l'axe et chaque bout de l'arc marque le 90e degré. L'objet mobile consiste en un morceau de papier blanc, d'un quart de pouce carré sur fond noir. On marque les points où l'objet paraît et disparaît.

Pour obtenir des images qui, d'un coup d'œil, fassent reconnaître les configurations des champs visuels, le résultat des mesurages est tracé sur un plan rond, dont le centre correspond à l'axe de l'arc. Vingt rayons tirés dans le plan rond représentent ces positions différentes de l'arc. Chaque rayon est divisé en 70 parties, qui équivalent à 70 degrés de l'arc. Les 70° suffisent pour déterminer le champ visuel entier, dans la plupart des directions, parce que *l'étendue diamétrale du champ visuel* — comme il est résulté de mes premières recherches — *ne dépasse guère* 140 *à* 150 *degrés.* Or, j'ai trouvé que, si la ligne visuelle est

dirigée droit en avant, *l'étendue du champ visuel en dedans du point de fixation ne dépasse pas* 50 *à* 55°, mais *atteint jusqu'à* 85° *en dehors.* Par conséquent, *la tache de Mariotte est située plus près du centre du champ visuel que le point de fixation,* qui est à 15° du côté interne de la tache de Mariotte. Les filaments du nerf optique rayonnant, de tous côtés, de la papille de ce nerf, à laquelle la tache de Mariotte correspond, on pouvait conjecturer que cette tache jouait un rôle dans certaines défectuosités du champ visuel. C'est pour cela que, dans mes recherches ultérieures, j'ai choisi le point de fixation à 15° en dedans de l'axe de l'arc. La tache de Mariotte tombe alors sur cet axe, et les positions de l'arc correspondent plutôt à la direction des filaments du nerf optique qu'aux méridiens physiques du globe de l'œil.

I. Il a fallu commencer par déterminer la figure *d'un champ de vision le plus petit mais encore normal.* En examinant un certain nombre d'yeux sains, on a construit les modèles représentés par la Fig. 11, D et G. (D pour l'œil droit et G pour l'œil gauche). P. P. P. représentent le pourtour du plan rond sur lequel sont tracées les limites que l'on a constatées. La partie ombrée exprime le champ visuel trouvé.

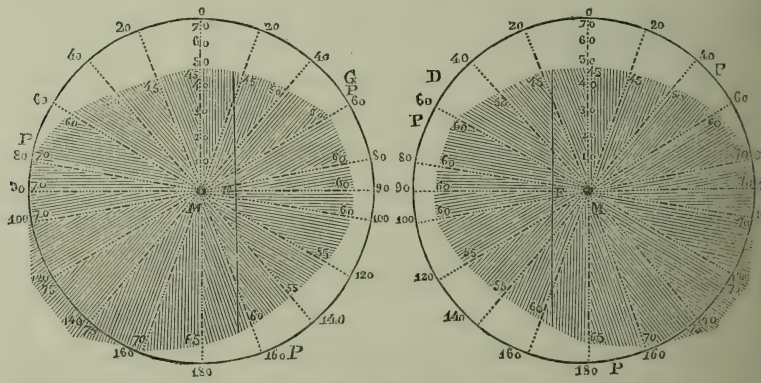

Fig. 11.

M répond à la tache de Mariotte. Les rayons qui partent de M correspondent aux positions de l'arc, c'est-à-dire aux méridiens. Les numéros 0-180 tracés sur le pourtour P indiquent la déclinaison de l'arc, à gauche et à droite d'un méridien principal O, dont on suppose qu'il s'élève verticalement de la tache de Mariotte et de la papille du nerf

optique. Les numéros marqués sur les méridiens désignent les degrés de latitude. F est le point de fixation situé à 15° en dedans de M. La ligne verticale tirée par F divise le champ de vision en deux parties très inégales. La circonférence de ce champ visuel, le plus petit de ceux qui s'observent à l'état normal, est très souvent dépassé dans quelques unes de ses dimensions par les champs visuels ordinaires. Une diminution de la circonférence, au contraire, indique un état morbide.

Selon mes recherches, *il y a une relation certaine et caractéristique entre la configuration des champs visuels et les maladies diverses de l'appareil nerveux de l'œil*, et je fonde cette opinion sur un grand nombre d'images de champs visuels, dessinés d'après nature et dans des conditions opportunes. Je me borne ici à la représentation de quelques cas qui caractérisent les maladies les plus fréquentes, avec l'espoir d'amener d'autres examinateurs à se livrer à des recherches semblables (*).

II. La *forme de l'atrophie du nerf optique, qui se lie à l'ataxie locomotrice* ou qui la précède assez souvent, est caractérisée par certaines modifications du champ visuel. Les parties insensibles ont une tendance à prendre la forme d'un secteur, dont le sommet correspond à la tache de Mariotte. Ces secteurs dépassent presque toujours un quart de cercle; ils sont situés bien souvent en haut, ou en haut et en dehors, ou en dehors; plus rarement en dedans et en bas. Ils commencent par une solution périphérique, qui devient un angle rentrant vers le centre. Celui-ci, en s'accroissant, devient un secteur complet. En même temps, l'autre partie du champ visuel, fonctionnant encore, peut avoir conservé sa circonférence normale. Enfin, la partie restée sensible diminue; ses frontières s'avançent vers le centre et le reste de la vue se retire sur un petit endroit qui s'étend de la tache de Mariotte en dedans et dont les bornes touchent au point de fixation. Or, une certaine symétrie des parties fonctionnantes et des parties insensibles dans les deux yeux est particulière à cette maladie, bien que les deux yeux ne soient par saisis en même temps par le mal au même degré. Dans la Fig. 12, D et G, les parties les plus foncées représentent les défectuosités des champs visuels, les parties les plus claires les portions fonctionnantes; (M et F comme dans la

(*) La plupart de ces images ont été mises sous les yeux de MM. les membres du Congrès.

Fig. 11, de même que dans les figures suivantes). C'est dans l'œil droit (D) que la maladie est la moins avancée. On y trouve (entre les méri-

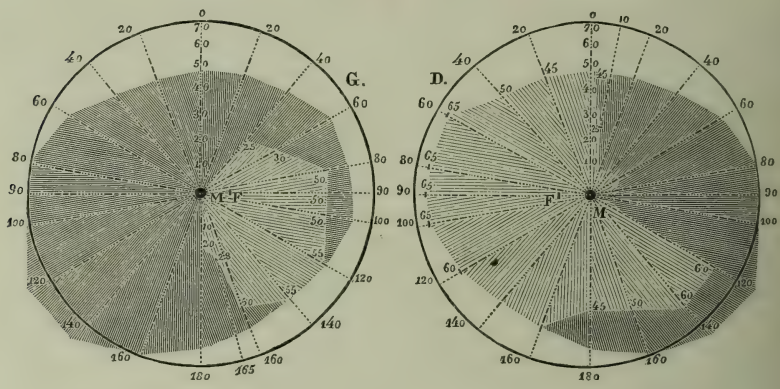

Fig. 12.

diens externes 100 et 120) une partie qui n'a pas encore complétement perdu sa sensibilité.

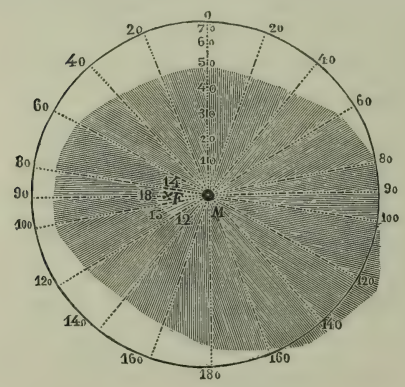

Fig. 13.

La Figure 13 représente un champ visuel d'un œil droit, qui est presque réduit à la cécité. Le dernier vestige de vision est concentré autour de F et touche à M.

III. Dans le *glaucome chronique et subaigu*, au commencement de la maladie, il s'effectue ordinairement, suivant la périphérie du champ visuel, un rétrécissement qui, plus tard, progresse vers le centre principalement en dedans mais aussi en bas. La limite de la partie insensible s'étant rapprochée du point de fixation en dedans jusqu'à 5-10°, elle reste fixée à ce degré pendant un temps assez long, durant lequel le rétrécissement augmente en dehors, mais aussi de haut et de bas vers la tache de Mariotte, jusqu'à ce qu'elle en arrive à l'atteindre. Les derniers débris de la vue se retrouvent, comme dans l'atrophie du nerf optique, en une petite

région elliptique au pourtour de F. Sur la Fig. 14, on voit le champ visuel d'un glaucome chronique de l'œil droit. Le rétrécissement l'a occupé jusqu'au 30me et même au 15me degré dans la moitié interne, tandis que la vue demeure intacte, jusqu'à ses limites normales, en dehors, entre le 80me et le 100me méridien, et, en haut, entre le 0me et le 20me. Il y a aussi dans cette maladie des angles rentrant profondément vers la tache de Mariotte, mais ils n'atteignent que très rarement la forme d'un secteur complet.

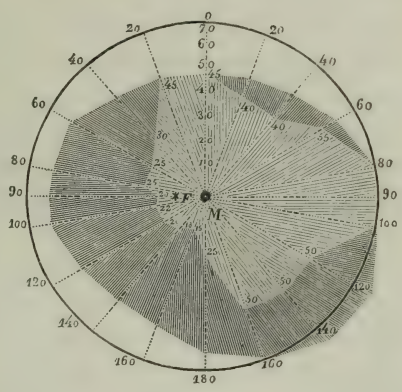

Fig. 14.

IV. Je quitte ce groupe d'affections que je nommerai « *à secteurs* » et auquel appartiennent encore l'embolie partielle de l'artère centrale de la rétine, la dégénérescence graisseuse, la rétinite pigmentaire etc. pour passer à un autre.

Tandis que le processus morbide du groupe précédent s'arrête à la tache jaune de la rétine, dans le suivant, au contraire, il commence en cet endroit. Ceux-là conduisent souvent l'œil à la cécité absolue, ceux-ci l'y amènent fort rarement. *La plupart de ces maladies se bornent à la région de la tache jaune et respectent mieux le reste de la rétine* que celles du groupe précédent. Je passe sous silence les divers états inflammatoires de la choroïde et de la rétine, qui ont de la prédilection pour ces endroits; ils sont fréquemment, mais pas toujours, monolatéraux, et manifestent, à l'ophthalmoscope, des changements morbides, souvent très légers, du fond de l'œil. Je ne mentionne ici qu'une affection, dont la lésion anatomique nous est essentiellement inconnue, j'entends une amblyopie dans laquelle l'ophthalmoscope ne révèle rien d'anormal, quoique le malade ne puisse distinguer que des objets assez grands, tels, par exemple, que les lettres N° VIII ou N° XX de Snellen. Ce qu'il y a de spécifique dans ces cas, c'est qu'ils sont constamment bilatéraux, et qu'il se trouve, dans chaque champ visuel, un point où la vue, ou bien manque tout à fait, ou bien est très émoussée, et qui s'étend de la tache de Mariotte jusqu'au point de fixation et au-delà encore. La situation de ces points est dont symétrique. La

Fig. 15 représente de ces parties émoussées, par des régions plus foncées, dont l'une, dans l'œil gauche, est bornée par le 70me et le 170me méridien de la moitié interne et par le 20me degré de latitude. Dans l'œil droit, la partie émoussée est située entre le 60me et le 180me méridien et s'étend dans le 100me méridien jusqu'au 25° de latitude. L'examen de ces yeux, par rapport à l'étendue de la partie morbide, n'est possible que si la vue du centre de la tache jaune n'est pas absolument anéantie, mais seulement émoussée, de manière que l'œil malade soit en état de fixer un point assez grand et faisant contraste.

V. Une *forme de champ visuel* très différente de celles que nous venons d'examiner *se rencontre dans l'amblyopie causée par une apoplexie cérébrale.* Il y a déjà onze ans que M. de Graefe (*Arch. für Ophth. II*, 2, 286), a engagé spécialement les médecins à fixer leur attention sur cette forme, dans laquelle les moitiés homologues (les

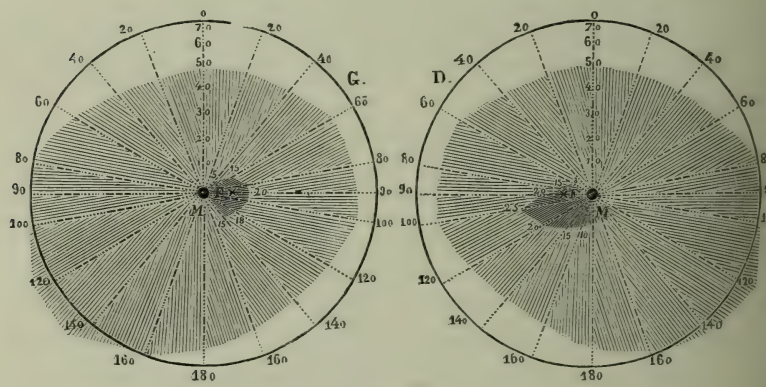

Fig. 15.

gauches ou les droites) du champ visuel sont détruites. La Fig. 16, montre les champs visuels d'un tel malade, qui avait eu une apoplexie cérébrale du côté droit (Hemiplegia sinistra). Les parties gauches ne fonctionnent plus et le signe de séparation descend verticalement tout près du point de fixation (comme la ligne de démarcation dans la Fig. 11) et n'a point de rapport avec la tache de Mariotte. Les parties droites et sensibles sont d'une étendue très-différente, plus grande pour l'œil droit, et beaucoup plus petite pour l'œil gauche. Comme c'est sans doute le *tractus opticus* droit qui manque d'acti-

vité, il s'ensuit que le *faisceau croisé* du *tractus opticus* fait les fonctions de la partie plus grande, plus importante et interne de la rétine,



Fig. 16.

correspondante à la partie externe du champ de vision; le faisceau latéral, au contraire, fait les fonctions de la partie externe et plus petite. Les deux points F F (Fig. 11-16), dans la vision binoculaire, se correspondant entre eux, *l'étendue totale du champ visuel des deux yeux dépend uniquement des deux faisceaux croisés,* et les faisceaux latéraux n'ont point d'influence sur cette étendue. *L'étendue du champ visuel commun est, au contraire, uniquement déterminée par les plus petites parties des rétines qui doivent leur fonction aux fascicules latéraux.* Il s'ensuit que, dans l'acte de la vision binoculaire normale, *les deux impressions semblables*, quoique dépassant l'extrémité périphérique des nerfs optiques, *séparées dans les deux yeux, prennent néanmoins, pour arriver au cerveau, le chemin de ce même tractus opticus.*

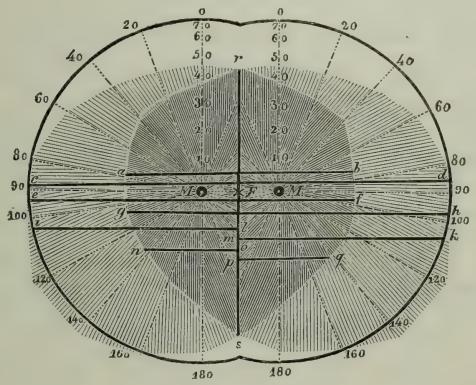

Fig. 17.

VI. La fig. 17, représente la relation du champ visuel commun aux deux champs visuels monoculaires qui se croisent dans la ligne *v. s.*

La ligne	*a. b.*	traverse	le champ visuel	commun.
»	*c. d.*	»	»	total binoculaire.
»	*e. f.*	»	»	de l'œil gauche.
»	*g. h.*	»	»	de l'œil droit.
»	*i. l.*	»	»	du faisceau croisé droit.
»	*n. o.*	»	»	du faisceau latéral droit.
»	*m. k.*	»	»	du faisceau croisé gauche.
»	*p. q.*	»	»	du faisceau latéral gauche.

Après cette communication et avant de lever la séance, laquelle est renvoyée à 2 h. 1/2 de l'après-midi, M. le Président propose de fixer le lieu où devra se réunir le Congrès international d'ophthalmologie, dans sa prochaine session.

Eu égard aux circonstances qui ont, cette année et la précédente, altéré les décisions prises en 1862, il y a une double question à trancher. Il s'agit d'abord de fixer le lieu de la réunion, et ensuite d'en assigner l'époque.

M. Wecker propose Berlin pour le lieu la prochaine réunion.

M. Giraud-Teulon pense que l'adoption de Paris pour cette présente année n'enlève point le droit moral reconnu à Vienne d'être le siége de la session suivante; il propose en conséquence que la décision ancienne reçoive sa solution naturelle et que le prochain Congrès ait lieu à Vienne.

M. de Graefe appuie chaudement cette proposition. En mettant en avant Vienne, lors de la session de 1862, il a suivi l'ordre historique : Paris représentait le travail du 18e siècle en ophthalmologie, Vienne les progrès du commencement du siècle actuel.

M. Arlt. En acceptant pour Vienne, en 1862, l'honneur de recevoir les membres du Congrès, les représentants de cette ville comptaient offrir aux travaux de l'assemblée de savants qui le composent, un théâtre aussi fructueux qu'étendu.

Ils espéraient mettre au service de la science un riche théâtre anatomique et clinique; garder, un espace de temps plus prolongé que ne peut être la session actuelle, les membres du Congrès dans les cliniques et dans les salles d'opérations, en un mot donner à nos travaux un tout autre sens, une toute autre allure.

Cet espoir, par suite de circonstances dont l'exposé ne saurait trouver place ici, n'a pu être réalisé. Mes amis et moi croyons donc devoir décliner, et déclinons bien positivement l'honneur de recevoir à Vienne, en 1871, l'assemblée du Congrès. Nous remercions nos collègues des dispositions où ils se trouvent, mais nous devons persister dans une résolution mûrie.

M. WARLOMONT. Puisqu'il est impossible, à notre bien grand regret, de faire revenir de leur décision les membres qui, seuls, représentent Vienne dans cette assemblée, je propose formellement que Berlin soit le lieu de notre prochaine réunion.

Berlin acceptant, par l'organe de ses représentants, l'assemblée décide que la prochaine réunion du Congrès aura lieu à Berlin, et, en conformité de l'art. VII du règlement, délègue à M. de Graefe le soin de constituer le Comité provisoire qui y sera chargé de l'organisation de la 4e session du Congrès, dont la date est, d'un accord général, fixée à l'année 1871.

Sur la proposition de M. de Graefe, ce Comité se composera, sauf ratification des intéressés, de :

MM. BÖHM,
JÜNGKEN,
LEBER,
SCHWEIGGER,
VON GRAEFE.

La séance est levée à midi.

Le vice-Président,
VLEMINCKX.

Le Secrétaire,
GIRAUD-TEULON.

QUATRIÈME SÉANCE. — 14 AOUT 1867.

SÉANCE DU SOIR.

—

PRÉSIDENCE DE M. DE GRAEFE.

—

La séance est ouverte à 2 h. 1/2.

M. Giraud-Teulon, secrétaire, présente, au nom de M. Wecker, le second fascicule du 1er volume, seconde édition, de son *Traité des maladies des yeux.*

M. Ed. Meyer présente sa traduction, tout récemment publiée, de la clinique ophthalmologique de M. de Graefe, deuxième partie.

M. Meyer a la parole pour une *communication sur la section des nerfs ciliaires dans l'ophthalmie sympathique.*

M. ÉD. MEYER. — Messieurs, la communication que j'ai à vous faire se rapporte à un sujet discuté souvent par les ophthalmologistes, je veux parler de l'ophthalmie sympathique et de son traitement. Vous savez que si, dans un certain nombre de cas, l'énucléation de l'œil primitivement atteint réussit à guérir l'affection de l'autre œil, cette opération, tout en amenant bien, dans d'autres, une rémission passagère, n'arrête pas définitivement la maladie de l'autre œil (1). On a proposé, pour cette raison, d'enlever l'œil dont l'état fait redouter sérieusement une affection sympa-

(1) V. *Critchett* (Klinische Monatsblätter, 1863, p. 442) et *de Graefe* (Clinique ophthalmologique, 2e partie, p. 307).

thique, même avant que cette dernière ne se soit déclarée et la considération d'écarter ainsi le danger de la cécité, comparée à l'inutilité de l'œil aveugle enlevé dans ces conditions, justifie certainement et recommande cette manière d'agir.

Par conséquent, il est de grande importance de reconnaître si l'état d'un œil menace l'autre de l'affection sympathique, et vous n'ignorez pas que, si le genre de blessure ou d'affection dont a été atteint l'organe malade, nous fait souvent présumer ce danger, nous le croyons surtout imminent lorsque l'attouchement de l'œil, dans la région du corps ciliaire, révèle la sensibilité douloureuse de ces parties, symptôme sur lequel M. de Graefe a le premier attiré l'attention.

Dans un mémoire sur l'ophthalmie sympathique, publié en 1866 (V. *Clinique ophthalmologique de de Graefe*, 2e partie, p. 300), notre savant maître exprime la conviction que l'ophthalmie sympathique naît par l'intermédiaire des nerfs ciliaires, et propose de substituer la section de ces nerfs à l'énucléation du globe oculaire. Cette proposition, autant du moins que je le sache, n'a été exécutée jusqu'ici ni par son auteur, ni par d'autres, et je suis heureux de pouvoir vous communiquer aujourd'hui trois opérations de ce genre suivies de succès.

Le premier de ces cas s'est présenté à moi, au mois de mai 1866, dans les conditions suivantes :

Mad. Th., âgée de 32 ans, avait été opérée d'iridectomie de l'œil gauche au commencement de l'année, par un de nos confrères qui avait diagnostiqué chez elle une iritis chronique. Quelques heures après l'opération, la malade avait été prise de fortes douleurs dans l'œil opéré, avec irradiation dans le front et dans la tête, accompagnées de vomissements qui se sont répétés fréquemment dans le courant des quinze jours qui ont suivi l'opération. Après trois semaines, pendant lesquelles l'œil opéré est toujours resté douloureux, la malade ne distinguait plus de cet œil que la différence entre la clarté et l'obscurité; puis elle commença à se plaindre de son œil droit, qu'elle ne pouvait plus ouvrir, si ce n'est dans les ténèbres. Des larmes brûlantes sortaient d'entre les paupières au moindre effort de vision, qui était suivi immédiatement de douleurs aiguës dans le globe et dans la région péri-orbitaire.

En examinant la malade au mois de mai de la même année, j'ai pu constater que l'œil opéré d'iridectomie n'avait plus aucune perception de lumière; il larmoyait et présentait une forte congestion péri-cornéenne, surtout aux environs de la cicatrice; le globe oculaire paraissait un peu allongé en avant, l'iris décoloré touchait presque la cornée vers le centre,

tandis qu'il était plutôt rétracté vers le bord ciliaire. A l'endroit de l'opération, pratiquée en bas, on rencontrait un prolapsus considérable de l'iris, qui se trouvait enclavé dans la sclérotique, à 3 mm. à peu près du bord de la cornée; le cristallin, d'un aspect grisâtre, paraissait gonflé et poussait l'iris en avant. L'examen ophthalmoscopique était rendu impossible par la perte de la transparence des milieux de l'œil. Le globe oculaire, dont la consistance était légèrement diminuée, était sensible et la région ciliaire très douloureuse au toucher vers la périphérie inférieure de la cornée. L'autre œil souffrait d'une photophobie intense, était larmoyant et la malade ne pouvait guère s'en servir. L'examen des fonctions démontra que l'acuité visuelle de cet œil (à travers un verre bleu très foncé et à un éclairage très faible) n'avait pas diminué; on constatait seulement une hypermétropie de 1/12 et un affaiblissement de l'accommodation en rapport avec l'affaiblissement général des forces de la malade, usée par les longues souffrances et les insomnies. En face de cet état, le diagnostic d'une névrose sympathique ne paraissait pas douteux.

L'*énucléation de l'œil*, considéré comme cause de l'affection sympathique, inspirant des craintes à la malade, dont le système nerveux présentait tantôt une grande surexcitation, tantôt une prostration complète, il me vint à l'idée d'essayer, dans ce cas, la section des nerfs ciliaires dans la région sensible au toucher. Je pratiquai cette opération, de la manière que j'indiquerai plus loin, le 15 mai 1866, tout en prévenant la malade et le médecin de la famille que, dans l'hypothèse d'un insuccès, l'énucléation deviendrait indispensable.

En se réveillant de la narcose, la malade déclara qu'elle ne ressentait plus ses douleurs habituelles dans l'œil opéré et dans la tête; le larmoiement et la faiblesse de l'autre œil atteint de névrose sympathique allèrent, à partir de ce moment, en diminuant; les symptômes de photophobie et d'irritabilité cessèrent bientôt entièrement, et, quinze jours après l'opération, cet œil était revenu à son état normal. J'eus l'occasion de présenter la malade, quatre mois plus tard, à quelques confrères, parmi lesquels notre honorable président, M. de Graefe, et nous pûmes nous convaincre que la force visuelle et l'énergie de l'œil précédemment atteint de l'affection sympathique étaient normales, résultat que j'ai pu constater de nouveau, au mois de juin de cette année, c'est-à-dire plus d'un an après l'opération. En même temps aussi, j'ai pu acquérir la preuve que la sensibilité de la région ciliaire au toucher avait entièrement disparu.

J'ai eu deux fois encore l'occasion de pratiquer la section des nerfs ciliaires dans des cas de névrose sympathique survenus, une fois après une brûlure

par de la chaux et l'autre, après une blessure avec un ciseau qui avait frappé la cornée, l'iris et la région ciliaire. Dans l'un et l'autre de ces cas, le résultat a été parfait.

Je ne saurais espérer le même succès dans les cas d'iritis ou d'iridocyclite sympathique, mais je n'hésite pas à proposer dès aujourd'hui la section des nerfs ciliaires, dans tous les cas où l'on a à craindre une ophthalmie sympathique de l'autre œil, lorsqu'on constate la sensibilité douloureuse au toucher dans la région ciliaire. Je la conseille avant même qu'il y ait aucun symptôme d'affection sympathique, et je ne doute pas que l'on puisse prévenir ainsi la production de cette maladie terrible.

Le *procédé opératoire* que je propose pour la section des nerfs ciliaires est le suivant :

Étant donnée la région douloureuse au toucher où la section des nerfs ciliaires doit être pratiquée, on y soulève un pli de la conjonctive près du bord de la cornée, exactement comme dans l'opération du strabisme; on l'incise, et, pénétrant avec la pointe de ciseaux-mousses entre la conjonctive et la sclérotique, on débride le tissu cellulaire qui réunit les deux membranes. On introduit alors un crochet à strabisme sous le muscle droit le plus proche de l'incision et on arrive ainsi à fixer l'œil, tandis qu'en même temps on détermine l'endroit de l'insertion du tendon musculaire que l'on doit ménager. Tenant alors le crochet avec la main gauche, on ponctionne, avec le couteau étroit de de Graefe, dans la région ciliaire, la sclérotique obliquement à sa surface et de manière à éviter le cristallin. La contre-ponction se fait de telle façon que, la section terminée, on ait une plaie linéaire parallèle au bord de la cornée et dans laquelle le corps vitré se présente immédiatement. On retire le crochet avec précaution et l'opération est terminée. Les lèvres de la plaie restent plusieurs jours avant d'être complétement réunies, et, dans un cas, j'ai même été obligé d'inciser le troisième jour le corps vitré et de continuer le bandage compressif pendant plus d'une semaine. La réaction de l'œil après l'opération est très modérée et ne demande pas d'autres soins que le repos (injection sous-cutanée de morphine à la tempe en cas de douleurs ou d'insomnie) et le bandage compressif.

Des trois yeux opérés de cette manière, un œil, qui avait déjà commencé à s'atrophier avant l'opération, s'est atrophié complétement depuis; les deux autres ont conservé leur forme normale.

M. Critchett. Je ne crois guère à l'efficacité, sur les progrès d'une ophthalmie sympathique, de la section des nerfs ciliaires.

L'énucléation elle-même, quand une irido-cyclite a commencé dans un œil, l'énucléation est inutile. Le seul parti à prendre, relativement à l'œil menacé de destruction, est l'expectation; puis, quand les symptômes aigus sont éteints, il convient de procéder à l'extraction de la lentille, en faisant en même temps l'iridectomie avec large dilacération des fausses membranes. Toutefois, comme l'œil primitivement perdu est inutile et qu'on n'est pas absolument certain de l'inefficacité de l'énucléation, le chirurgien doit toujours se mettre à couvert en la pratiquant.

M. Testelin. — Je profite de la communication de M. Meyer, pour présenter à l'assemblée un œil que j'ai enlevé, il y a quelque temps, dans les circonstances suivantes :

Le visiteur d'une des grandes usines de Lille m'amène un malade qui, il y a onze jours, a été pris tout-à-coup d'une violente douleur dans l'œil droit, et s'est vu privé sur-le-champ de l'exercice de la vision par une photophobie des plus intenses. Au moment où j'examine le malade, il souffre horriblement de tout le côté droit de la tête ; la photophobie est si violente que le malade a l'œil recouvert de ses deux mains. Quand on entr'ouvre les paupières, on constate une vive injection de la conjonctive et du tissu sous-conjonctival ; la pupille est petite, l'humeur aqueuse trouble, la cornée dépolie, la pression intrà-oculaire n'est pas notablement augmentée. La malade n'aperçoit que confusément la forme des objets, qu'il voit comme à travers un brouillard.

Pendant cet examen, je suis frappé de l'état de l'œil gauche, dont la cornée est opaque et qui a perdu plus d'un tiers de son volume. Le malade me raconte, sur mes interrogations, qu'il y a quatre mois et une semaine, il a eu l'œil crevé par un gros morceau d'acier lancé par le choc d'un marteau, et qui est venu l'atteindre à plus de deux mètres de distance. Suivant lui, ce fragment d'acier n'est point resté dans l'œil, car on l'a retrouvé à terre et le médecin qui l'a visité immédiatement lui a affirmé qu'il ne restait rien dans l'œil. Il est survenu un fort gonflement, une inflammation interne douloureuse et une suppuration abondante, qui a duré plus de deux mois; peu à peu tout s'est apaisé et l'œil a cessé d'être injecté et douloureux. Il

y a plus d'un mois que le sujet a repris son travail, et c'est pendant qu'il s'y livrait que, brusquement, sans prodromes, l'œil droit est devenu malade comme il l'est à présent.

Bien qu'il m'affirme que son œil gauche n'est nullement douloureux, suivant en cela le sage précepte donné par M. de Graefe, je le comprime avec l'indicateur. A l'instant, le sujet pousse un cri, pâlit et éprouve une douleur si vive qu'il est sur le point de tomber en syncope. Je diagnostique une ophthalmie sympathique, provoquée par la présence d'un corps étranger à l'intérieur de l'œil gauche, et je propose l'énucléation de celui-ci. Ma proposition est acceptée, mais comme le malade ne peut venir à l'hôpital que dans deux jours, je prescris, en attendant, des pilules de calomel et opium et de fréquentes instillations d'atropine.

Deux jours plus tard, le malade vient à l'hôpital et, contre mon attente, l'atropine a réussi à dilater largement la pupille; l'humeur aqueuse est toujours un peu trouble; à l'ophthalmoscope, on ne réussit pas à voir nettement le fond de l'œil; l'humeur vitrée a, elle-même, perdu de sa transparence. Le malade chloroformé, nous énucléons l'œil que j'ai l'honneur de vous présenter ici. Cet organe a été traversé d'avant en arrière par un fragment d'acier long de près de deux centimètres, large de deux millimètres et à peu près aussi épais. Ce morceau d'acier est resté logé dans l'œil; en avant, la cornée s'est cicatricée sur lui; en arrière, il fait saillie à travers la sclérotique au côté externe du nerf optique qu'il n'intéresse pas, dans la capsule de Tenon.

Le lendemain, l'opéré nous dit qu'il n'éprouve plus aucune douleur. Il a récupéré assez de vision pour se conduire seul; les souffrances, qui étaient si intenses avant l'opération, avaient complétement disparu, ainsi que la photophobie, dès qu'il eût repris connaissance. Trois jours après l'opération, il sort de l'hôpital, la plaie de la conjonctive s'étant réunie par première intention. A cette époque, l'œil droit n'est plus douloureux, la pupille reste largement dilatée sous l'influence de l'atropine, l'injection a très notablement diminué, le fond de l'œil commence à s'apercevoir comme à travers une gaze.

Le onzième jour, toute injection a presque disparu; l'opéré dit que, de loin, il voit aussi bien que jamais; depuis, la dilatation

pupillaire gêne naturellement la vue. Le corps vitré est encore légèrement trouble. Je conseille la cessation de l'atropine....

Cet homme est une dixaine de jours sans revenir à ma consultation. J'ignore si, malgré mes recommandations, il a commis quelque imprudence; toujours est-il que l'injection conjonctivale a reparu sans vive douleur; la vue a beaucoup diminué, la pupille s'est contractée; il s'est formé des synéchies postérieures, etc. enfin, tous les symptômes d'une irido-choroïdite sub-aiguë. Nous prescrivons un traitement très actif, sangsues, calomel et opium, séjour dans une chambre obscure, instillations répétées de solution d'atropine, etc., etc. Enfin, au bout d'un mois, tout symptôme inflammatoire a disparu, et le sujet a conservé une vision passable; mais, sur beaucoup de points, le bord pupillaire est adhérent à la capsule, ce qui me fait craindre pour l'avenir.

Cette observation me paraît devoir fixer l'attention :

1° Sous le rapport du volume considérable du corps étranger logé dans l'œil, qui n'a point empêché la guérison complète de la panophthalmitis qu'il avait d'abord provoquée, et a pu rester alors sans occasionner la moindre douleur spontanée;

2° Sur l'efficacité du traitement médical, d'abord employé, qui, en deux jours, avait amené la diminution des douleurs et, chose plus remarquable encore, la dilatation complète de la pupille contractée. D'ordinaire les moyens médicaux n'ont pas d'effet dans l'ophthalmie sympathique;

3° Sur la fâcheuse récidive qui est survenue après que l'énucléation avait semblé procurer une guérison parfaite et *sans synéchies*.

M. Sichel dit qu'il a en sa possession, et relevées par lui-même, plusieurs observations fort analogues et qu'il se propose de publier.

M. Ansiaux fait une déclaration semblable : sa situation, au milieu d'un grand centre industriel, l'a mis à même, dans sa longue carrière, de recueillir les faits les plus remarquables à ce point de vue.

M. Faye (de Christiania) entretient la compagnie *de la possibilité d'obtenir l'arrêt de développement ou même la rétrogression d'une cataracte.*

M. FAYE commence par quelques considérations générales, ayant pour but de démontrer que la question qu'il soulève à nouveau, mérite, quoiqu'écartée depuis longtemps, d'être remise à l'étude.

« On sait, dit-il, que l'électricité atmosphérique (un coup de foudre) a pu subitement provoquer le développement d'une cataracte. Nous savons aussi que le Dr Cruxele a, il y a une vingtaine d'années, fait des expériences intéressantes en produisant, au moyen de l'électricité et de l'acupuncture, des cataractes dont il obtenait ensuite la résorption. Pourquoi donc, puisque le cristallin est soumis aux lois générales de la nutrition, laisser de côté ces ressources physiologiques, pour recourir à l'instrument tranchant. Mieux vaut, ce me semble, s'emparer de la question que de l'abandonner aux charlatans et aux empiriques.

» D'ailleurs, on n'ignore pas que parfois une cataracte s'arrête d'elle-même et peut ensuite persister dans le même état pendant une série d'années. On pourrait aussi s'appuyer sur un fait relaté par le professeur Jäger, qui croit avoir observé l'absorption d'une cataracte non déplacée. Cependant une observation isolée ne saurait être concluante.

» J'y joindrai le récit d'un cas dont je suis moi-même le sujet. Il est certain que, chez moi, une opacité des milieux et en particulier du cristallin a manifesté cette marche rétrograde. M. le Dr Keyser, qui m'a examiné, et dont le talent comme ophthalmologue est incontesté, qui jouit d'une habileté reconnue dans le maniement de l'ophthalmoscope, après avoir posé un diagnostic non douteux sur l'existence d'une cataracte, a constaté ultérieurement chez moi l'éclaircissement des milieux et a pu pénétrer du regard dans les profondeurs de l'œil. La cataracte existe assurément toujours ; mais il est constant que son degré d'obscurcissement a diminué, et au moins, que le corps vitré s'est éclairci.

Cette observation sera suivie par moi avec toute l'attention qu'on peut croire. Après avoir fait constater mon état par mon ami M. Bowman, à Londres, je me remettrai de nouveau à l'usage des applications électriques, qui jusqu'ici m'a été très profitable, et j'apporterai les résultats à la prochaine réunion du Congrès. La discussion pourra alors être reprise avec des éléments plus précis et plus détaillés. »

M. Javal communique les observations qui suivent *sur l'emploi du système métrique pour le numérotage des verres de lunettes.*

M. JAVAL. — La présente communication est le résultat de nombreuses conversations qui ont eu lieu, en dehors des séances, entre des confrères de différents pays, et je sais que la proposition d'adopter le système métrique pour les verres de lunettes s'adresse à un auditoire très favorablement disposé, puisqu'elle émane d'un grand nombre d'entre vous. Si ce n'était la

difficulté de s'exprimer dans une langue qui lui est peu familière, la présente proposition vous eût été soumise par M. Nagel, de Tubingue.

La question est double : 1° adoption d'une série régulière ; 2° adoption du système métrique.

1° — Depuis un travail de M. Burow sur ce sujet, tout le monde est d'accord sur les avantages que présenterait l'adoption d'une série à échelons équidistants. M. Burow avait choisi la base 60; j'avais préféré 48, comme plus en harmonie avec la série 24, 12, 8, 6..., si souvent employée par M. Donders. M. Zehender s'est rallié à l'emploi de la base 24, et vous verrez que cette base se prête mieux que toute autre à la transformation dont je vais avoir à vous entretenir.

2° — Remarquons que 48 pouces font environ 130 centimètres et que le verre de 130c de *rayon* mesure environ 120c de *distance focale* principale. La série des verres de 48, 24, 16, 12.... pouces de rayon de courbure est donc identique à celle de 120, 60, 40, 30, 24, 20,.... centimètres de distance focale. Vous voyez combien la réforme proposée est facile à obtenir, puisqu'IL SUFFIT DE CHANGER LE NUMÉROTAGE DES VERRES QUI EXISTENT DÉJA DANS LE COMMERCE.

Objections. — La seule objection qui se soit présentée a été soulevée par M. Nagel, qui va vous en entretenir. Il propose de prendre pour verre le plus faible, celui de 100c, la série devenant 100; 50; 33,333..; 25; 20; 16,666;....

Le nombre 100 présente le triple inconvénient : 1° d'être trop faible pour les besoins de la pratique; — 2° de ne pas posséder autant de diviseurs exacts que le nombre 120; — 3° de nécessiter la réfection de la plupart des outils des opticiens, ce qui rend *impossible* l'adoption de la réforme que nous poursuivons. Enfin, le procédé de calcul proposé par M. Nagel peut être tout aussi bien employé avec la base 120 qu'avec la base 100... Il a déjà été indiqué, il y a trois ans, par M. Giraud-Teulon. Ce n'est d'ailleurs pas le cas de s'y arrêter aujourd'hui, puisqu'il n'influe en rien sur la détermination que nous avons à prendre.

Conclusion. — Pour éviter toute discussion, je vous proposerai de laisser pendante la question des séries régulières, et de décider purement et simplement l'adoption du mètre, au lieu et place du pied, pour le numérotage des verres de lunettes.

M. NAGEL. Je ne puis que me rallier complètement à la proposition faite par M. Javal de prendre le système métrique pour base de la numération des verres de lunettes. L'emploi de ce

système, que j'ai déjà eu l'occasion de recommander, répond complètement aux besoins de la pratique. Sans pénétrer plus avant dans le sujet, je voudrais seulement faire observer que le système métrique est, en même temps, particulièrement propre à servir de base à une série de numéros de lunettes rationnelle, très commode et simple, par suite de l'emploi d'intervalles égaux.

La valeur d'une lentille *d'un mètre de longueur focale*, est convenable pour la différence de réfraction entre les divers numéros, on unité de réfraction. En prenant pour base cette lentille métrique, en recourant, au besoin, aux subdivisions de cette unité, on obtient une échelle très utilisable. En même temps, on acquiert une manière très simple de faire les calculs, si l'on nomme chaque verre par le nombre qui exprime combien ce verre représente des unités de réfraction précédemment définies. C'est ainsi que le N° 8 serait celui du verre dont la force réfringente serait de huit unités de ce genre, et la distance focale $= \frac{1}{8}$ de mètre $= 125^{mm} =$ 4″61 de Paris. De même, le N° 2 1|2 est un verre dont la force réfringente est de 2 1/2 unités de réfraction métriques et la distance focale $\frac{1}{2\frac{1}{2}} = \frac{2}{5}$ de mètre $= 400^{mm} =$ 14″,76 de Paris.

Les numéros désignent donc immédiatement la force réfringente du verre, exprimée en unités de réfraction métriques. La distance focale, exprimée en mètres, est égale à l'inverse du numéro.

Les avantages de cette dénomination, compréhensible même pour les gens du monde, sautent aux yeux. On a une série de verres qui se suivent par degrés équidistants, et qui sont numérotés d'après le pouvoir réfringent, de telle sorte que le verre le plus fort porte le numéro le plus élevé. La série n'est limitée dans aucun sens. Avant le numéro 1, tout aussi bien qu'entre les différents numéros, les subdivisions de l'unité permettent d'intercaler autant d'intermédiaires qu'on veut, et qui peuvent être désignés d'une manière analogue, tels que 1/2, 3/4, 6 1/2, etc. En pratique, il ne sera guère nécessaire de prendre des subdivisions plus rapprochées que d'une demi-unité, sauf peut-être pour les numéros les plus faibles (3/4, 1 1/4).

Les degrés de myopie et d'hypermétropie peuvent se désigner d'une manière tout à fait analogue par le numéro de la lentille

correctrice, et il se présente encore ici l'avantage que les degrés les plus faibles sont désignés par les moindres numéros, les plus forts par les numéros les plus élevés.

Tous les calculs qui se rencontrent dans les déterminations de lunettes se simplifient; on n'a plus à faire que des additions ou des soustractions de petits nombres entiers et de la fraction 1/2. Par exemple, la combinaison des verres 2 et 8 possède le pouvoir réfringent 2 + 8 = 10. La combinaison de + 3 avec — 1/2 donne 3 — 1/2 = 2 1/2. Pour une myopie 9, dont le *punctum remotum* est à 1/9 de mètre (4″,10), pour amener ce point à 1/4 de mètre (9″,23), il faut changer M = 9 en M = 4, ce qui demande 9 — 4 = 5, c'est-à-dire le verre concave N° 5, de 1/5 de mètre (7″,38) de distance focale.

Le tableau suivant contient les distances focales des numéros 1 à 12, avec addition des demi-numéros jusqu'à N° 7.

			DISTANCES FOCALES EN	
N°	Mètres.	Millim.	Pouces de Paris.	Pouces de Prusse.
$\frac{1}{2}$	2	2000	73,88	76,46
1	1	1000	36,94	38,23
$1\frac{1}{2}$	$\frac{1}{1\ 1/2} = \frac{2}{3}$	666,6	24,62	25,48
2	$\frac{1}{2}$	500	18,47	19,11
$2\frac{1}{2}$	$\frac{1}{2\ 1/2} = \frac{2}{3}$	400	14,77	15,29
3	$\frac{1}{3}$	333,3	12,31	12,74
$3\frac{1}{2}$	$\frac{1}{3\ 1/2} = \frac{2}{7}$	285,7	10,55	10,80
4	$\frac{1}{4}$	250	9,23	9,55
$4\frac{1}{2}$	$\frac{1}{4\ 1/2} = \frac{2}{9}$	222,2	8,20	8,49
5	$\frac{1}{5}$	200	7,38	7,64
$5\frac{1}{2}$	$\frac{1}{5\ 1/2} = \frac{2}{11}$	181,8	6,71	6,91
6	$\frac{1}{6}$	166,6	6,15	6,37
$6\frac{1}{2}$	$\frac{1}{6\ 1/2} = \frac{2}{13}$	153,8	5,68	5,84
7	$\frac{1}{7}$	142,8	5,27	5,44
8	$\frac{1}{8}$	125	4,61	4,77
9	$\frac{1}{9}$	111,1	4,10	4,24
10	$\frac{1}{10}$	100	3,69	3,82
11	$\frac{1}{11}$	90,9	3,35	3,45
12	$\frac{1}{12}$	82,2	3,03	3,18 etc.

Je recommande cette proposition à votre examen, pour l'introduction d'une désignation universelle des numéros de lunettes sur la base du système métrique, et je me rallie à la proposition de M. Javal, consistant à charger une Commission de mener la question à bonne fin.

M. Borelli propose également le nomination d'une Commission, qui serait chargée de discuter cette question, et, après avoir arrêté les bases de ce travail, de procéder à une réglementation amiable et concordante sur ce sujet. Cette proposition est adoptée.

Sont nommés membres de cette Commission :

MM. *Giraud-Teulon* et *Javal* (France), *Nagel et Leber* (Allemagne), *Donders* (Hollande), *Soelberg Wells* (Angleterre), *Quaglino* (Italie), *Otto Becker* (Autriche).

M. Giraud-Teulon présente un *instrument pour la mensuration ophthalmoscopique de la papille du nerf optique.*

M. GIRAUD-TEULON. En présentant au Congrès cet instrument, je n'ai point la prétention de lui soumettre une invention nouvelle. L'idée de mesurer les éléments anatomiques du fond de l'œil, au moyen de l'opthalmoscope, date des premiers temps de l'introduction, sur la scène scientifique, de l'ophthalmoscope lui-même. MM. Donders et Epkens l'ont réalisée dans l'instrument qui porte leur nom; M. Schneller l'a fait également.

Il paraît néanmoins que, pour une cause ou pour une autre, la mensuration des détails anatomiques du fond de l'œil en ophthalmoscopie n'a point été, à notre connaissance du moins, poussée plus avant. Peut-être cela tient-il aux complications qui s'attachent au maniement mathématique de l'instrument qui a abordé la question par son aspect le plus général. Or, le lieu de l'image ophthalmoscopique, qui varie avec chaque degré d'accommodation, exigerait une variation adéquate dans les conditions instrumentales; il s'ensuit une certaine difficulté et de grandes longueurs dans la pratique, si l'on cherche à réaliser d'emblée une instrumentation aisément applicable à un cas quelconque.

Ayant abordé cette petite question dans une vue très limitée, en l'appliquant à un objet déterminé, les dimensions réduites de mon ambition n'ont permis d'arriver à quelques résultats pratiques.

Cette ambition se bornait à déterminer la mesure ophthalmoscopique

exacte de la papille optique dans l'œil emmétrope, et de la mesurer dans un assez grand nombre d'yeux réalisant cette condition, pour me procurer une mesure *moyenne* incontestable.

Pour y parvenir, j'ai fixé aux deux extrémités d'un tube de 45 millimètres de diamètre environ, et formé lui-même de deux parties glissant l'une dans l'autre comme les tuyaux de tirage d'une lorgnette, d'un côté une lentille ordinaire d'ophthalmoscopie, de l'autre, une petite lame de verre dont la surface est divisée en millimètres carrés.

Si, maintenant, je fais une observation ophthalmoscopique ordinaire, à travers ce tuyau, la lentille tournée vers l'œil du sujet, le micromètre de mon côté, il arrive ceci :

Soit un œil emmétrope, observé pendant le repos ou la paralysie de son accommodation : L'image de la papille est au foyer même de la lentille objective.

D'autre part, supposons que, préalablement à l'opération, nous ayons, au moyen de la loupe de Brücke, assuré très exactement la position du micromètre au dit foyer de la lentille, ne s'ensuit-il pas que l'image de la papille se peint exactement sur le micromètre? (1)

Il est alors véritablement *aisé* de la mesurer.

Pour cela cependant, une petite démonstration est nécessaire :

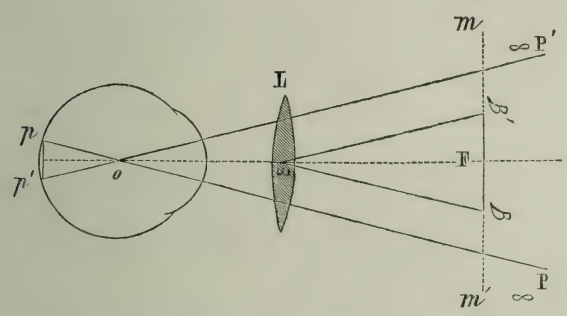

Fig. 18.

Soit un œil accommodé pour l'horizon, donnant par conséquent à

(1) L'instrument que j'ai eu l'honneur de présenter au Congrès portait, au lieu de la lentille ordinaire, le ménisque de Laurence, qui remplit à la fois le rôle de lentille et celui de miroir (Voir les *Ann. d'Oculistique*, 1865, p. 69; – 1867, p. 82). La manœuvre se trouve, dans cette combinaison, d'autant simplifiée.

l'infini l'image renversée de sa propre rétine. Si l'on place en un point quelconque la lentille L, cette image rétinienne est ramenée au foyer F (où se trouve le micromètre). Les lignes $\omega\tilde{\omega}$, $\omega\tilde{\omega}'$ sont parallèles à $o\,P$, $o\,P'$ ou aux cotés du triangle $o\,p'\,p$.

Si l'on appelle p la dimension pp',

d la distance $o\,p$ ou $o\,p'$,

f la longueur focale de la lentille,

P la dimension en millimètres de $\tilde{\omega}\tilde{\omega}'$ sur le micromètre,

on a la proportion :

$$p : a :: P : f$$

au moyen de laquelle, a, P et f étant connus, on peut déterminer aisément p, comme aussi, si l'on supposait connu p, on pourrait déterminer a.

C'était la détermination de a ou distance de la rétine au centre de similitude optique (où, dans la théorie de Gauss, au 2e point nodal les différences peuvent être ici négligées tant elles sont petites) que mon problème avait en vue; et voici les résultats que m'ont fournis mes recherches :

Sur 19 cas (âge adulte) que j'ai observés, sept sujets seulement étaient emmétropes — quatres femmes, trois hommes.

Or, la moyenne de ces sept observations m'a donné, en confondant les cas, pour a, distance de la rétine au centre de similitude :

$= 12^{m}50$ si je suppose le moyen diamètre p d'une papille d'œil emmétrope $= 1^{mm}5$.

Ou $a = 14^{m}40$ si je lui attribue un moyen diamètre de $= 1^{m}75$.

Dans ce calcul, il faut évidemment supposer une moyenne valeur à la dimension réelle de la papille optique, et ce ne sera qu'après un grand nombre d'observations que les valeurs moyennes de p et de a se trouveront déterminées.

Quant à présent, je me suis borné à poser ces deux moyennes de 1.5 ou de 1.75, ces chiffres étant ceux qui résultent des observations les plus généralement admises.

Telles sont, en effet, les données des auteurs :

D'après Helmholtz, sur quatre mensurations, le diamètre d'entrée du nerf optique serait . . . . . $2^{m}08$

D'après Ritter (*Etudes ophth.* de Wecker). . . . . 1.5 à 1.8

D'après le prof. Jaeger, (trois cas) œil normal 1.45

D'après mes propres mesures (huit cas) 1.70

Chez Jaeger, on releva en outre les moyennes pathologiques suivantes :

Sur un œil affecté d'atrophie du nerf optique, suite de glaucome, 48 ans 1.16

Sur un œil normal de 83 ans 1.24

Moyenne. 1.20

Sur trois cas de myopie faible 1.52

Sur quatre cas de myopie avec augmentation notable du diamètre antéro-postérieur (de 26 à 30 millim.) 1.63

On voit que la moyenne mesure de la papille peut jusqu'à présent être approximativement fixée entre 1.55 à 1.75 dans l'œil normal.

Je m'excuse de présenter ici un travail aussi incomplet et en quelque sorte à l'état embryonnaire; mais, comme il repose sur une instrumentation négligée ou même oubliée et qui peut offrir, étant simplifiée dans sa manœuvre, une grande utilité scientifique, j'ai cru devoir appeler même prématurément sur cet instrument l'attention du Congrès.

M. Borelli (de Turin) lit une *observation de tumeur intra-orbitaire droite, avec hypertrophie des deux paupières.*

M. BORELLI. — Messieurs, c'est une observation qui a plus de curiosité que de valeur scientifique que j'ai l'honneur de vous communiquer; mais comme c'est en même temps un fait pathologique très rare et presque unique dans son genre, je me suis déterminé à le soumettre à votre appréciation.

Une femme de 60 ans, de la campagne, mère de quatre enfans, de tempérament sanguin pur, de constitution très robuste, habituellement saine, portait, depuis son enfance et très probablement depuis sa naissance, une tache rougeâtre au tiers interne du sourcil droit, de la largeur de 2 à 3 centimètres, qui descendait sur la paupière.

A l'âge de 12 à 13 ans, cette tache avait commencé à se dilater peu à peu et la paupière à s'épaissir. A chaque menstruation, la tache et la tumeur qui avait commencé à se développer, semblaient diminuer. Mariée à 18 ans, cette femme avait sa tumeur déjà sensiblement augmentée et l'œil droit plus proéminent et strabique. La paupière supérieure cependant se levait et se fermait encore commodément.

Pendant quatre grossesses, la tumeur n'a plus augmenté notablement; même, au moment de l'allaitement, elle semblait sensiblement diminuée.

A 24 ans, la paupière supérieure recouvrait déjà tout le globe oculaire et la femme ne voyait plus que par terre.

Depuis lors, il paraît que la paupière inférieure avait elle-même commencé à s'épaissir et à augmenter de volume principalement à son angle interne. . . . . .

Jusqu'à l'âge de 58 ans, la tumeur a grossi peu à peu, particulièrement depuis la cessation des règles qui, du reste, ne se sont pas arrêtées brusquement, mais graduellement. A cette époque, la malade était tombée d'une échelle et la tumeur atteinte avait beaucoup saigné pendant une demie heure.

Dans ces derniers temps, c'est-à-dire depuis environ douze ans, époque de la cessation des règles, il sortait spontanément, chaque mois, de 20 à 25 grammes de sang de l'angle interne de l'œil, ce qui la soulageait beaucoup. Depuis la chute, l'hémorrhagie périodique avait cessé et la tumeur avait pris un développement beaucoup plus prononcé. En effet, la paupière inférieure, qui était plus petite que la supérieure, était devenue tout de suite très volumineuse et, quoiqu'elle eût de nouveau diminué, est cependant toujours restée plus grande que la supérieure.

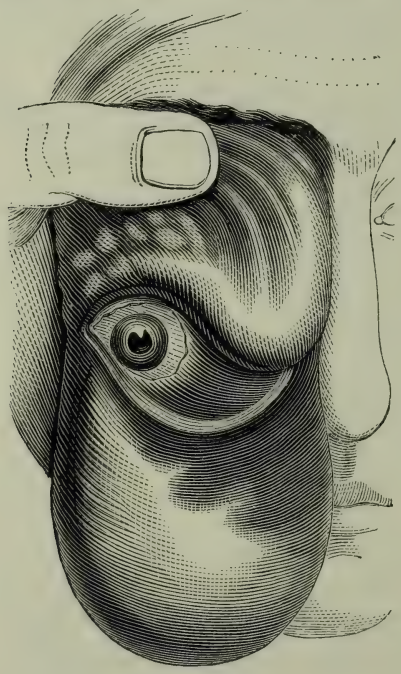

Fig. 19.

Description de la tumeur. (V. fig. 19). — La base de la tumeur se détache, large et carrée, exactement de toute la surface du sourcil; la tache rougeâtre se trouve toujours au tiers interne de ce dernier, ayant 2 centimètres de largeur sur 3 de longueur. A deux centimètres environ au-dessous du sourcil, se trouve une assez grande veine transversale et serpentine, de laquelle partent des ramifications sur toute la paupière supérieure. Pas de rumeur, de frémissement ou de battement dans aucun des points de la tumeur. Le bord palpébral supérieur a bien le double de ce qu'il a d'or-

dinaire, en étendue et en épaisseur, et il porte encore tous ses cils. La paupière inférieure présente une tumeur ronde, pendant, comme une poche, de son bord inférieur qui adhère au bord orbital inférieur par sa marge ciliaire, bien dessinée, quoique plus épaisse et plus longue. Les deux commissures palpébrales sont encore très bien accusées; l'interne se trouve au niveau de l'ouverture des narines. En soulevant la paupière supérieure, on observe, du côté interne, une large excavation avec la muqueuse épaissie, hypertrophiée et très injectée. Du côté externe près de la commissure, on voit le globe oculaire à l'état normal, avec sa conjonctive et sa sclérotique un peu rougeâtres mais bien distinctes.

L'œil, pendant le développement de la tumeur qui l'entourait de tous côtés et qui le poussait en bas et en dehors, a toujours conservé sa forme et sa faculté visuelle; dernièrement, alors qu'il était éloigné d'environ 7 centimètres de sa position normale, il les possédait encore au point de voir distinctement les raies et les couleurs d'une étoffe située à vingt mètres de distance. Cependant les objets étaient enveloppés d'un léger nuage, qui s'expliquait du reste par l'état du cristallin, vu à l'éclairage latéral. Le fond de l'œil, à l'ophthalmoscope, est d'un rouge très foncé, mais on ne peut voir ni la papille ni les vaisseaux rétiniens et choroïdiens à cause de l'opacité cristallinienne.

Traitement et réflexions. — La femme qui portait cette double tumeur ne souffrait pas, à vrai dire, beaucoup, mais de temps en temps la tumeur devenait plus grosse et étendue, ce qui lui causait des tiraillements et même quelquefois des névralgies aux tempes et au front. En étant beaucoup gênée, elle sollicitait d'en être, sinon débarrassée, au moins allégée.

Que pouvait faire l'art dans ce cas? J'avais d'abord résolu de m'abstenir, mais, plus tard, en y réfléchissant bien, j'acquis la conviction que je pourrais enlever la tumeur inférieure au moyen d'une opération, et ensuite obtenir peut-être une diminution de la tumeur supérieure et partant diminuer de beaucoup la difformité et la souffrance.

Je ne pouvais pas penser à l'extirpation complète de la tumeur, car son origine et son développement faisaient soupçonner qu'elle pourrait bien être vasculaire ou érectile mixte, ce qui aurait occasionné une hémorrhagie des plus dangereuses. J'adoptai donc le procédé suivant pour enlever la tumeur inférieure.

Procédé opératoire. — Comme la tumeur était tout à fait détachée des autres tissus sous-jacents, à partir du rebord orbital inférieur, et pendait

librement sur la joue, je cherchai à la faire tomber au moyen d'une ligature qui aurait pour ainsi dire étranglé la base de la tumeur, entre le rebororbitaire et le bord ciliaire, sans blesser en aucune manière ce dernier. Je pris en conséquence une aiguille armée d'un fil double, je la fis passer d'arrière en avant et de haut en bas, c'est-à-dire depuis le rebord orbitaire jusqu'à quelques lignes du bord ciliaire, et à la distance d'un centimètre de l'extrémité externe de la tumeur. A la même distance et dans la même direction, je fis passer une deuxième aiguille à double fil, puis une troisième, et ainsi de suite jusqu'à l'extrémité interne de la tumeur. Ainsi, la base de la tumeur se trouvait percée de 10 à 12 fils doubles qui pendaient par devant et par derrière la tumeur (V. fig. 20). Je commençai alors à lier ensemble les deux premiers fils, de manière à étrangler la portion de la tumeur qui se trouvait extérieure à ces deux fils. Après, je liai les deux fils suivants et voisins, tant antérieurement que postérieurement, de manière à étrangler horizontalement la portion intermédiaire de la base de la tumeur et ainsi de suite jusqu'à son extrémité interne.

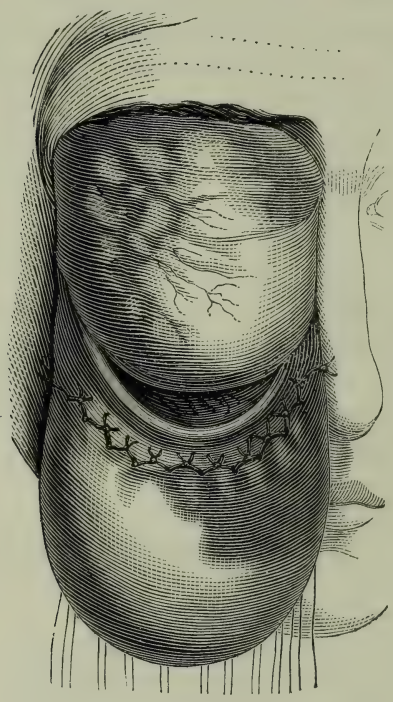

Fig. 20.

Suites de l'opération. — L'opération a été très bien supportée et n'a pas été longue. La tumeur a été ensuite recouverte de charpie cératée, maintenue par un bandage. Du 4e au 5e jour, la suppuration s'étant déclarée, on a changé l'appareil et ainsi de suite tous les jours. Vers le 11e jour, la tumeur s'est détachée, en laissant une plaie horizontale d'environ 3 centimètres de largeur entre le bord orbitaire et le bord ciliaire. La suppuration était de bonne nature et abondante, les choses allaient au mieux et la malade commençait à se nourrir et à descendre du lit. On était au mois d'avril, quand un abaissement de température et un courant d'air froid, qui, d'une porte vint frapper le lit de la malade, détermina tout-à-coup un

érysipèle, lequel, en peu de jours, envahit la plaie, la tumeur restante, le visage ensuite et la tête entière et emporta la malade au 7e jour.

Nature de la tumeur. — La tumeur enlevée et examinée au microscope était composée de fibres élastiques connectives et adipeuses. La tumeur supérieure, avec toutes les lésions de l'appareil de la vision, que je désirais tant pouvoir examiner, n'a pu l'être par une circonstance fâcheuse et regrettable.

La tache rougeâtre, de laquelle, comme d'un centre, étaient partis tous les rayons pseudo-plastiques qui ont présidé au développement de la tumeur, était originairement, de toute probabilité, de nature vasculaire ou érectile : je crois même que la tumeur de la paupière supérieure participait en grande partie à cette dégénération, vu que de grosses veines serpentaient sur la surface de cette même paupière. Cependant il paraît que les mêmes fibres élastiques connectives et adipeuses, qui constituaient à elles seules toute la tumeur inférieure, n'étaient pas étrangères au tissu vasculaire de la supérieure.

M. Delgado (de Madrid) donne la suite d'une *observation d'exophthalmos de l'œil gauche produit par une tumeur intra-crânienne*, dont la première partie a été communiquée au Congrès de 1862 (1).

M. DELGADO. En 1862, quand nous présentions au Congrès international d'ophthalmologie, la première partie de ce mémoire, nous étions loin de croire qu'il nous serait possible de le compléter. A vrai dire, nous pensions que notre malade succomberait sans doute avant la nouvelle réunion de cette assemblée, fixée à l'année 1866, mais nous craignions surtout de la perdre de vue, malgré tous nos soins pour éviter ce contretemps.

Nous y avons réussi cependant, ce qui nous permet d'augmenter le nombre des données propres à éclairer ce fait, que nous persistons à considérer comme le seul de ce genre rapporté dans les annales de la science. Nous n'avons rien trouvé de semblable dans la littérature ophthalmologique, même en consultant les documents les plus anciens. Sa rareté seule, motif principal de nos recherches et de nos études, nous a engagé à le communiquer à cette assemblée, réunion des plus savants ophthalmologistes du globe. Nous les prions de nous autoriser à soumettre à leur jugement un fait exceptionnel, dérogeant aux lois

(1) Voir Compte-rendu du Congrès de Paris de 1862, p. 199.

physiologiques et échappant jusqu'à présent, à ce qu'il nous semble, à toute explication scientifique. Ce cas, en effet, soulève des hypothèses peu communes et égare celui qui l'analyse, dans un dédale immense de conjectures et de théories. La discussion dont il pourrait être l'objet servirait à jeter du jour sur une question qui met en apparente contradiction les lois biologiques les plus nécessaires à la conservation parfaite de la vie, avec les notions les plus importantes et les plus élémentaires de l'anatomie topographique.

La biologie cependant, même dans ses plus étranges anomalies, ne peut jamais être en désaccord avec la science, éclairée par son flambeau. On peut toujours espérer réduire à ses lois immuables un fait qui, de prime abord, paraît incompatible avec elle.

Chercher à le faire, aidé des lumières des plus grands maîtres en ophthalmologie auquels nous soumettrons une hypothèse qui nous a été suggérée par l'étude minutieuse et attentive de notre sujet, voilà notre seul but, notre désir le plus humble et le plus sincère.

Nous ne rappellerons ici que très sommairement les antécédents de la malade, exposés déjà *in extenso* dans la première partie de ce travail.

Thérésa Garcia, 42 ans, a eu dans son enfance les maladies propres à cet âge. A 16 ans, elle en a fait une très grave, sons l'influence de laquelle ses facultés intellectuelles ont été abolies et qui l'ont mise en proie à des céphalalgies gravatives intenses. Rien dans son passé ne peut laisser soupçonner une infection syphilitique.

L'affection dont nous nous occupons a débuté, en 1859, par une douleur très aiguë mais passagère, ayant son siège au fond de l'orbite. Le lendemain de son apparition, survint un gonflement des yeux s'étendant à la paupière et à la joue gauche. Cet accident cependant n'eut pas de suite, puisque, le jour même, il avait disparu, non toutefois sans laisser de traces, car depuis lors l'œil resta injecté et plus volumineux. La tuméfaction s'étendit également à la région temporale gauche.

Voici en peu de mots dans quel état nous la trouvâmes en 1862. C'est en faisant ainsi seulement que nous pourrons constater les variations du mal :

Les limites de la tumeur étaient alors : 1° *En avant :* Une ligne qui, partant du trou sus-orbitaire du coronal, descendait, en dehors et en bas, en côtoyant l'orbite jusqu'à l'angle externe de l'œil ; 2° *en bas,* l'arcade zygomatique ; 3° *en arrière,* une ligne qui, naissant au point de séparation des branches transverse et horizontale de l'apophyse zygomatique, allait aboutir au point de jonction du quart antérieur

avec les trois quarts postérieurs de la ligne courbe du pariétal ; 4° *en haut* enfin, une ligne qui, partant du point précédent, allait rejoindre le trou sus-orbitaire.

Ces données indispensables établies, passons à l'énumération des symptômes objectifs que nous pensons pouvoir expliquer aujourd'hui, et examinons quels sont les changements intervenus dans les connexions anatomiques des os de la région malade.

L'œil exophthalmique est tellement luxé en avant que, sans hésiter, nous pouvons lui assigner la position suivante : Antérieurement, une ligne droite horizontale qui lui serait tangente, lorsqu'il est fermé, doit passer à 20 lignes au moins du point le plus proéminent de son congénère droit. En arrière, une seconde ligne parallèle à la première et tangente à la demi-circonférence postérieure, un peu au-dessus du point d'implantation du nerf optique dans la sclérotique, irait rencontrer l'épine nasale antérieure et supérieure. Il s'en suit que cet œil fait non seulement saillie en avant, mais qu'il est encore beaucoup plus bas que le droit. Il est complétement logé dans une cavité formée par la paupière inférieure. Ce voile membraneux est tellement distendu et œdématié qu'il est extrêmement difficile, même à l'observateur le plus scrupuleux, de sentir le bord inférieur de la cavité orbitaire; il est sillonné, sur toute la surface, par un réseau veineux assez sensible; son diamètre vertical est d'un pouce, l'horizontal en mesure deux. Les mouvements de cet organe sont lents et difficiles, son bord ciliaire atteint le diamètre horizontal de la pupille et les contractions les plus fortes ne lui permettent pas de laisser voir, même dans son écartement maximum, la demi-circonférence inférieure de la cornée.

Sur le quart interne de la paupière supérieure, siége une tumeur molle, chancelante, grosse comme une noisette.

Aurions-nous là par hasard sous nos yeux une expansion, un appendice de la tumeur intra-crânienne, cause principale de l'exophthalmos, qui aurait fait irruption en dehors de l'orbite?

Le toucher nous indique également que la glande lacrymale est repoussée en avant, surtout dans sa portion supéro-interne. La paupière inférieure est déformée, dépourvue de cils dans les 4/5 externes; toutes deux sont le siége, sur leurs bords libres, d'une phlogose assez intense; la conjonctive qui les tapisse est très injectée, celle du globe l'est moins, excepté cependant dans sa portion la plus interne. En ce dernier point, nous voyons trois veines tortueuses, assez distendues, variqueuses en un mot; cet état des vaisseaux est pour nous un indice

de l'embarras circulatoire produit par les changements remarquables des rapports anatomiques de la région. Quand la maladie écarte les paupières, la conjonctive des culs-de-sac fait hernie, on dirait un chémosis; celà est surtout sensible dans la portion supéro-interne, au point correspondant à la petite tumeur décrite plus haut. La cornée n'offre aucun changement dans sa texture; la chambre antérieure est un peu moins profonde, car l'iris est repoussé en avant; la pupille est plus dilatée que celle de l'œil sain, plus paresseuse à se mouvoir; cependant la lumière artificielle l'impressionne encore. L'état de l'œil n'a point varié depuis le jour où nous vîmes la malade pour la première fois; il est toujours verdâtre, glaucomateux; sa dureté annonce une augmentation dans la pression intrà-oculaire; l'ophthalmoscope révèle l'atrophie de la papille optique, avec une particularité cependant : les vaisseaux centraux ont conservé leur calibre et leurs dispositions normales. Nous ne trouvons point ici un des signes ordinaires précurseurs de l'amaurose, nous voulons parler de la perte de l'odorat; il est donc à supposer que les nerfs olfactifs ne sont ni détruits, ni compromis. La mémoire et la parole sont intactes et la malade n'accuse pas de céphalalgie. Toutes ces circonstances réunies et dont nous sommes forcé de tenir compte, sont autant de difficultés apportées au diagnostic précis du point de départ de la tumeur.

Si l'on se rappelle l'appareil visuel, tel que nous l'avons décrit plus haut, on remarquera qu'il forme le quart interne et inférieur d'une tumeur sphéroïdale, plus grosse qu'une belle orange, de consistance osseuse sur tous ses points, recouverte par la peau colorée comme à l'état normal, demeurée saine, à l'exception cependant du point correspondant à l'articulation corono-malaire, où nous trouvons quelques veines variqueuses. La fosse temporale externe est entièrement remplie par les masses néoplasiques; elle n'existe plus et, au lieu de la surface plane ou légèrement concave que nous sommes habitués à rencontrer normalement à l'extérieur dans cette région, nous en trouvons une au contraire convexe, sensiblement sphérique. Son quart supéro-interne cependant proémine d'un pouce et demi environ au-dessus des points environnants. Le coronal en cet endroit a cédé d'une manière tellement considérable, que l'on pourrait croire à une fracture ou bien à un amincissement de cet os produit par la pression de la tumeur intrà-crânienne. Si nous appliquons, sur l'apophyse orbitaire de l'os zygomatique, un fil long de trois pouces, et qu'avec son autre extrémité maintenue sur les téguments, nous décrivions une circonférence, nous

fesons en même temps le tour de la tumeur. Elle est donc circonscrite dans un cercle de six pouces de diamètre. Pour compléter, nous allons donner ici ses bornes anatomiques telles qu'elles sont aujourd'hui : 1° Sa demi-circonférence supérieure part de l'épine nasale supéro-antérieure, passe au point de réunion du tiers antérieur avec les deux tiers postérieurs de la ligne courbe du pariétal, et va aboutir, sur le temporal, à la jonction des branches horizontale et transversale de l'apophyse zygomatique; 2° En bas, les points de passage de la demi-circonférence inférieure sont plus difficiles à préciser, cependant nous pouvons les fixer ainsi qu'il suit : l'arcade zygomatique, le bord inférieur de l'os malaire et enfin l'apophyse montante du maxillaire supérieur.

Quel changement s'est-il donc opéré dans les rapports anatomiques des os de la région malade? La palpation va nous l'apprendre : à la partie interne et un peu inférieure, nous constatons une disjonction de la suture corono-maxillaire; en dehors, il est facile de sentir que le coronal n'est plus en rapport immédiat avec le pariétal, et nous pouvons suivre du doigt le bord de ces deux os qui font, sous la peau, une saillie parallèle au bord externe et postérieur de la tumeur. Plus en dedans et un peu en bas, malgré l'empâtement et la tuméfaction de cette région, normalement aussi mieux garnie de parties molles que celles que nous venons d'examiner, un toucher minutieux et attentif nous permet de reconnaître que la suture pariéto-sphénoïdale, ainsi que celle qui unit la portion antérieure de l'écaille du temporal avec le pariétal se trouvent aussi luxées et repoussées en dehors. Mais tout cela est peu, en comparaison des désordres articulaires des os occupant le centre et le point le plus proéminent de la tumeur, nous voulons parler de l'écartement considérable — trois lignes environ — qui sépare le malaire du coronal; l'apophyse orbitaire de ce dernier os est fortement relevée en haut et en dehors.

L'os de la pommette est soulevé en avant et en dehors, ce qui permet d'avancer, d'abord que les sutures de cet os avec le frontal et le maxillaire sont disjointes, ce qu'il est facile de constater par le toucher; de plus, qu'il doit en être de même de celles qui l'unissent au sphénoïde et au temporal, articulations bien plus profondes et que le doigt ne peut atteindre.

A voir tous ces os luxés, repoussés au dehors, peut-être ramollis, on dirait que la tumeur tend à se pédiculiser, tendance masquée, il est vrai, par les parties environnantes.

Maintenant que nous avons essayé de vous donner une description du mal, permettez-nous de placer ici les quelques réflexions que nous a suggérées cette énorme distension des sutures produite par l'expansion des masses néoplasiques. Il est évident que des os aussi solidement engrenés que ceux du crâne et de la face n'ont pu être disjoints et luxés à un tel dégré, que par une force agissant de dedans en dehors et ayant son effet maximum au niveau de l'articulation sphéno-coronale. La physique la plus élémentaire suffit à nous démontrer la vérité de cette assertion. Rien ne nous semble plus logique que l'admission de cette hypothèse, si nous considérons surtout que nous n'avons chez notre malade aucuns signes de compression cérébrale, ni rien qui indique une cachexie cancéreuse.

Quel a été le berceau du mal? De tout ce qui précède, il nous semble résulter que rien n'empêche d'avancer qu'il a dû débuter par la face externe de la dure-mère, au niveau du bord postérieur de l'apophyse d'Ingratias, ou petite aile du sphénoïde. Parties de ce point, les masses de formation nouvelle, en vertu de leur force d'expansion, ont dû chercher à repousser les organes voisins, pour se loger à leurs dépens; elle sont alors entrées dans l'orbite par la fente sphénoïdale, l'articulation sphéno-coronale a cédé, et peu à peu et en même temps, le sphénoïde, le coronal, le pariétal, le temporal se sont disjoints et ont été repoussés à l'extérieur. Il s'est fait une véritable déhiscence osseuse. La masse encéphalique est demeurée alors indemne de toute espèce de compression, ce qui ne serait certainement pas arrivé si la boîte osseuse, au lieu de céder dans les points menacés, était restée inflexible.

Le périoste de l'orbite, qui n'est qu'un appendice de la dure-mère, ne permet point au mal de faire, de prime-abord, irruption dans la cavité orbitaire. C'est ainsi seulement que nous pouvons expliquer l'intégrité de l'appareil visuel et son fonctionnement régulier.

Au début de la maladie, cette membrane, par sa résistance, opposa pendant longtemps une barrière infranchissable aux néoplasmes qui voulaient envahir l'orbite. Ce n'est que plus tard que la vision disparut et que nous vîmes en même temps l'œil poussé au dehors de l'orbite, chassé par l'invasion du mal. Par leur expansion lente, mais incessante, les produits morbides avaient enfin brisé la barrière périostale et s'étaient frayé un chemin derrière le globe de l'œil, à travers la fente sphénoïdale. Le nerf optique s'était allongé peu à peu et la cécité était survenue lentement, amenée par la distension progressive du pédicule nerveux de l'œil.

Ce n'est point sans une certaine crainte que nous nous livrons à toutes

ces hypothèses sur l'origine, les progrès et les évolutions successives de cette tumeur. Mais tel a été déjà notre avis dans la première partie de ce mémoire, et nous pouvons avouer que nos observations ultérieures, bien loin de nous faire renoncer à cette opinion, n'ont fait que la consolider de plus en plus dans notre esprit. Nous ne trouvons aucune théorie au moyen de laquelle on parviendrait à expliquer d'une manière satisfaisante les changements considérables dans les connexions osseuses décrites plus haut. Comment expliquer la rupture d'articulations aussi résistantes que celles qui unissent les os de la paroi externe de l'orbite, la propulsion au dehors d'os aussi solidement engrenés les uns dans les autres, la disparition de la fosse temporale sous les efforts incessants de la pression intrâ-crânienne?

Toutes ces considérations, bien pesées, continuent à nous faire croire que la tumeur n'a point débuté dans l'orbite. Nous ne voyons pas quel point d'appui suffisant les os de cette cavité auraient pu fournir à une force capable de produire des désordres aussi graves et de les étendre en même temps dans des directions aussi diverses.

La question ainsi posée ne peut être résolue que par la négative, au nom des notions les plus élémentaires de la physique.

Nous croyons donc, tout en y apportant une certaine réserve, car le cas est difficile, que l'orbite n'a été envahi que secondairement, à l'époque où la suture sphéno-coronale distendue a laissé la voie libre au mal. Dans le même temps, les sutures qui unissent le sphénoïde aux os environnants se sont aussi séparées; les produits morbides retenus jusque-là dans le crâne se sont fait jour de tous côtés à l'extérieur, mais surtout dans la direction de la fosse temporale; événement heureux, car c'est seulement ainsi que l'encéphale a pu être épargné et avec lui la vie de la malade.

Que l'on étudie comme nous, un crâne désarticulé à la main, cette question complexe, et l'on verra bien vite qu'il n'y a point ici place pour une autre hypothèse. Avant d'aller plus loin, donnons ici la liste des sutures disjointes et leurs nouvelles directions :

SUTURES DISTENDUES.	DIRECTIONS.
Corono-maxillaire	Interne et inférieure.
Corono-pariétale	Supérieure.
Corono-sphénoïdale	Inférieure et postérieure.
Corono-malaire	Antérieure.
Pariéto sphénoïdale	Inférieure et postérieure.
Pariéto-écailleuse.	Antérieure et externe.
Sphéno-malaire	Interne et inférieure.
Du maxillaire avec le malaire . .	Externe et antérieure.
Temporo-malaire.	Postérieure et externe.

Ce tableau synoptique des rapports anatomiques nouveaux des os de cette importante région étant donné, voici, résumée en quelques mots, l'idée que nous nous faisons de l'affection :

La suture sphéno-coronale a dû être luxée la première; la tumeur alors est entrée dans l'orbite tant par cette nouvelle voie que par la fente sphénoïdale; dans cette cavité, elle a agi comme force motrice sur la grande aîle du sphénoïde, qui, en réalité se trouve à l'extrémité postérieure de son grand axe ; l'œil a été luxé; toutes les autres sutures qui unissent cet os à ses voisins ont cédé lentement sous l'influence irrésistible de cette force expansive intrà-crânienne. Les produits morbides ont fait alors irruption sous la peau et se sont surtout accumulés dans la fosse temporale comme dans une poche disposée pour les recevoir. Événement heureux, car il a épargné au cerveau des évolutions qui auraient amené à leur suite divers phénomènes nerveux et fatalement enfin la perte de la vie.

Nous ne voulons point discuter ici la constitution anatomique de notre tumeur ; cette tâche, nous l'avons déclinée dans la première partie de cette œuvre, nous la déclinons encore. Nous resterons ophthalmologiste et nous ne ferons aucune incursion sur le domaine de l'histologie; cela du reste n'est jamais entré dans notre plan. Laissant donc de côté les investigations micrographiques, nous pensons avoir suffisamment établi que la tumeur est d'origine intrà-crânienne ; qu'elle est née dans une des trois fosses de la base, et que l'envahissement de la fosse temporale et de l'orbite n'a été que secondaire?

Dans laquelle des trois fosses le produit morbide a-t-il débuté? Nous croyons pouvoir répondre avec sûreté qu'il a débuté dans la fosse ethmoïdo-frontale et, en précisant davantage, sur les petits aîles du sphénoïde au niveau des apophyses d'Ingratias. Quel est alors le tissu conjonctif mère? Nous répondrons : celui qui constitue la trame de la membrane dure-mère à la face externe de laquelle il a dû prendre naissance.

Tel est l'avis que nous vous soumettons, messieurs, en toute humilité. Insistons surtout sur cette dernière particularité de l'origine du néoplasme, car, supposons un instant qu'il ait débuté par la face supérieure de la dure-mère ? En augmentant de volume, il aurait alors comprimé le cerveau et nous aurions vu apparaître tous les signes de la compression cérébrale dans cette région, c'est-à-dire, une céphalalgie intense, la perte de l'odorat, de la mémoire, de la parole, et bientôt de la vie; tandis que, naissant en dehors de la dure-mère, il a pu écarter, luxer les os du crâne et de la face et se faire jour à la périphérie.

Notre tâche est achevée, nous avons essayé de vous indiquer tout

ce que ce cas remarquable a présenté d'important à notre observation. Je le soumets maintenant à votre discussion impartiale. Dans une de nos prochaines réunions, peut-être pourrai-je vous présenter la pièce anatomique et nous aurons alors la solution de ce difficile problème.

M. Dor (de Berne) présente un *instrument propre à mesurer la tension intra-oculaire et les courbures du globe.*

M. DOR donne le résumé d'un mémoire qui sera publié dans *Graefe's Archiv* sur les résultats auxquels il est arrivé dans ses mensurations avec le tonomètre.

Il présente quatre tableaux, indiquant les variations de courbure et les variations de tension de l'œil, sous différentes pressions manométriques.

Il résulte de nombreuses mensurations que la tension normale de l'œil correspond à 27-28 grammes du tonomètre, soit à 40-50 millimètres de mercure. Les pressions minima et maxima de 12 à 39 grammes correspondent, la première à 5 millimètres environ, la seconde à 180 millim. de mercure.

L'atropine diminue la tension intra-oculaire de 1 1/2 à 2 1/2 grammes, l'iridectomie, en moyenne, de 5 grammes.

Un tableau d'une centaine de mensurations sur le vivant, dans diverses maladies, a démontré une diminution de la tension dans plusieurs cas de phthisie du bulbe, de décollements de la rétine, de kératites avec hernie de l'iris, de diverses irido-cyclites et iritis, et deux cas d'*amblyopia potatorum*, d'aphakie après discision, etc. Sa tension était normale dans plusieurs iritis, un cas de glaucome opéré, des cataractes à divers états de maturité, des cas de staphylome opaque de la cornée, d'aphakie après abaissement, de différentes amauroses et amblyopies et de diverses anomalies de la réfraction.

L'augmentation de la tension (29-39 grammes) a été constatée dans des cas d'irido-kératite avec cataracte traumatique, de kératoconus, de kératites, deux cas d'amaurose cérébro-spinale sans excavation, un cas d'hydrophthalmie avec *staphyloma racemosum* et enfin dans tous les cas de glaucomes à divers degrés.

En résumé, M. Dor pense que son instrument, sans pouvoir donner de résultats mathématiques, la pression étant toujours exercée avec la main et pouvant par conséquent varier sensiblement, sera pourtant d'une grande utilité, en donnant à chaque personne exercée à son maniement, des chiffres comparables entre eux et la possibilité de noter, pour

chaque cas important, une appréciation numérique de la pression intra-oculaire (1).

M. X. Galezowski (de Paris) lit une *note sur la choroïdite syphilitique et les rapports qui existent entre cette affection et la rétinite pigmentaire congénitale,* et une autre sur *l'achromatopsie pathologique.*

I. M. X. GALEZOWSKI constate que le virus syphilitique peut atteindre toutes les membranes internes de l'œil et donner lieu, par conséquent, aux rétinites, aux névrites, aux choroïdites et aux choroïdo-rétinites syphilitiques. Une des formes les plus graves est celle qui commence par envahir la choroïde, pour se porter ensuite à la rétine et donner lieu à des désordres graves et indélébiles dans cette dernière membrane, désordres connus sous le nom de « rétinite pigmentaire. » Sous l'influence du virus syphilitique, l'auteur a vu ordinairement apparaître la choroïdite syphilitique dans le courant des trois premières années après l'incubation, par conséquent dans la période des accidents secondaires, auxquelles M. Galezowski rapporte cette maladie. Lorsque la choroïdite se complique d'une rétinite, ce qui arrive du reste très souvent, le pigment choroïdien se transporte dans les parties sous-jacentes de la rétine et s'y dépose le long des vaisseaux en forme de lignes, de points ou de cercles. Les vaisseaux centraux s'altèrent progressivement, de la périphérie vers le centre, deviennent minces, filiformes, ce qu'on peut le mieux constater sur la papille qui, à son tour, s'atrophie en conservant pendant très longtemps une teinte rosée, contrairement à ce qu'on remarque dans d'autres atrophies de la papille. En ce qui concerne la pigmentation syphilitique de la rétine, elle prend très souvent, selon M. Galezowski, la forme caractéristique de la rétinite pigmentaire congénitale, comme on peut s'en convaincre par des figures qu'il a faites d'après nature. Dans d'autres cas non moins fréquents, les taches pigmentaires de la rétine accusent la forme de cercles ou de demi-cercles : tantôt ce sont des éléments isolés qui présentent cette disposition, tantôt, au contraire, plusieurs groupes formés par ces éléments se distribuent en forme de grands cercles. Cette disposition en cercle a quelque chose d'analogue à ce qu'on observe du côté de la peau. Ces cercles pigmentaires peuvent aussi être comparés à ceux que l'on désigne, à la peau,

(1) L'instrument, du prix de 85 fr., se trouve à Genève à la Société de construction d'instruments de physique.

sous le nom de *syphilide squammeuse circinée.* Cette syphilide est quelquefois rapide ; dans d'autres cas, elle est tardive et très rebelle à tout traitement : dans la choroïdo-rétinite syphilitique, nous avons observé la même variété dans sa marche et la même difficulté dans le traitement. Les signes fonctionnels de la choroïdo-rétinite syphilitique ressemblent, sous tous les points, à la rétinite pigmentaire congénitale; la vision centrale se conserve très longtemps intacte ou à peu près, pendant que le champ visuel se rétrécit progressivement et que les malades deviennent héméralopes et souvent même ont beaucoup de peine à se conduire le jour. En résumé, tous les signes de la choroïdo-rétinite syphilitique, indiqués plus haut, tels que héméralopie, diminution du champ visuel périphérique avec conservation de la vision centrale, dyschromatopsie, pigmentation de la rétine, atrophie progressive des vaisseaux centraux, et atrophie de la papille avec conservation de la teinte rosée, sont autant de signes de la rétinite pigmentaire congénitale. Cette analogie dans les symptômes a suggéré à M. Galezowski l'idée de rechercher si la rétinite pigmentaire congénitale n'avait pas d'origine syphilitique héréditaire.

En étudiant attentivement tous les malades atteints de la rétinite pigmentaire congénitale, il a pu trouver, chez quelques-uns d'entre eux, des preuves incontestables de l'existence du virus syphilitique, chez les parents du malade, ou chez les malades eux-mêmes.

Un de ces faits est tout récent, il se rapporte à un jeune homme, âgé de 23 ans, demeurant dans la département de la Sarthe, qui est venu le consulter le 10 août de l'année courante. Il est héméralope depuis sa naissance, son champ visuel est très fortement rétréci, mais il lit facilement les caractères du N° II de l'Échelle de Giraud-Teulon. Toute la rétine est couverte de taches pigmentaires noires, formant une espèce de filet noir sur le fond rouge. Le malade affirme que son père est sujet à des affections syphilitiques de la peau et de la gorge, pour lesquelles il se soigne au moyen de pilules mercurielles et du rob de Laffecteur. Il est son troisième enfant; les premiers sont morts en naissant; lui est resté pendant longtemp chétif et d'une vue faible, causée par la rétinite pigmentaire. Quant à son frère cadet, il se porte bien et jouit d'une excellente vue.

Lorsqu'on est en face de faits pareils, on est en droit d'attribuer la rétinite pigmentaire à la syphilis héréditaire, Cette opinion se trouve encore mieux confirmée par un cas, rapporté par M. Pope, de Virginie, de rétinite pigmentaire syphilitique constatée à l'autopsie et à

l'examen microscopique fait avec le plus grand soin. Il s'agissait d'un enfant de sept mois atteint de syphilis héréditaire, et qui mourut par suite de phthisie pulmonaire. En examinant les rétines au microscope, M. Pope a pu constater l'épaississement de la rétine en plusieurs endroits, ainsi que son infiltration par le pigment sur une très grande étendue. Les fibres de Müller étaient fortement épaissies. Toutes les autres altérations étaient propres à la rétinite pigmentaire. Si le malade avait pu survivre à son affection pulmonaire, il aurait conservé l'héméralopie avec la rétinite pigmentaire, et il ne manque pas de praticiens qui auraient vu dans cette altération l'influence de la consanguinité ou de toute autre cause.

Le nombre des rétinites pigmentaires syphilitiques et acquises est, d'après M. Galezowski, très considérable, et il ne doute pas que, si l'on examinait avec soin la santé des parents d'héméralopes, on ne trouvât l'infection syphilitique cause de l'affection oculaire congénitale chez leurs enfants.

II. La seconde question sur laquelle M. Galezowski a attiré l'attention du Congrès, concerne l'achromatopsie ou dyschromatopsie, et la nécessité d'adopter une échelle de couleur pour examiner les malades atteints d'altérations de la rétine et de la choroïde. La cécité partielle ou totale des couleurs a été observée depuis bien longtemps, mais ce qui est moins connu, c'est l'achromatopsie pathologique, acquise et accidentelle. Pourtant rien n'est plus fréquent que ce défaut chez les malades atteints des affections de la rétine et du nerf optique. M. Galezowski, qui examine tous ses malades au point de vue de la faculté chromatique de l'œil, est arrivé à cette conclusion, que certaines couleurs sont plus facilement méconnues par les malades que d'autres; ainsi le violet est la première couleur qui fasse défaut au malade. Viennent ensuite les couleurs composées et surtout le *vert-jaune* et le *vert-bleu*, qui sont le plus souvent confondues par les malades, la première avec le jaune, parce qu'il en contient beaucoup, et la seconde avec le bleu qui entre pour une large part dans sa composition. Dans les affections syphilitiques de la rétine, dans les amblyopies alcooliques et les atrophies commençantes de la papille, l'achromatopsie est presque la règle.

Le diagnostic des maladies rétiniennes, au moyen des altérations de la faculté chromatique, présente une importance capitale, surtout si l'on a affaire à une affection commençante et peu accentuée de la rétine et du nerf optique, et lorsque les flocons du corps vitré empêchent

de bien préciser l'état de la membrane nerveuse de l'œil. L'observation a démontré à M. Galezowski, que l'absence ou la présence des signes d'achromatopsie peuvent faciliter ce diagnostic. Mais, jusqu'à présent, cet examen ne pouvait se faire que très difficilement à cause de l'absence d'une échelle chromatique quelconque. C'est pour remplir cette lacune que l'auteur propose d'adopter son échelle chromatique, dont voici la composition : S'appuyant sur les travaux de M. Chevreuil, il divise un grand rond en 12 cercles concentriques, et forme ainsi 12 bandes concentriques partant de la périphérie pour s'approcher du centre. Chacune de ces bandes porte une couleur spéciale, dans l'ordre des couleurs principales acceptées par M. Chevreuil pour ses cercles chromatiques. Ces couleurs se suivent ainsi : rouge-carmin, vermillon (ou rouge-orangé) orangé, orangé-jaune, jaune, jaune-vert, vert, vert-bleu, bleu, bleu-violet, violet, violet-rouge.

Telle est la composition de l'échelle chromatique, que M. Galezowski est en train de publier, et il ne doute pas que tous les ophthalmologistes ne s'en emparent pour faire des recherches intéressantes et instructives sur l'achromatopsie. Le voisinage des couleurs les unes à côté des autres permettra de juger aussi de l'influence de la loi des contrastes des couleurs sur les yeux malades.

M. Knapp communique ses idées *sur la mensuration ophthalmoscopique des élévations du fond de l'œil.*

M. KNAPP. L'ophthalmoscopie simple fournit, du fond de l'œil, une image plate ne montrant, comme un tableau, qu'une seule surface, tandis que l'ophthalmoscopie binoculaire et la parallaxe donnent la perception qualitative du relief. Il reste à faire encore un pas en avant, c'est de *mesurer la hauteur des élévations du fond de l'œil.* L'étude des pseudo-plasmes m'a surtout amené à faire de semblables déterminations, qui peuvent s'effectuer d'une manière aussi simple que pratique. On sait que l'on peut arriver à déterminer, à l'aide des verres auxiliaires placés derrière l'ophthalmoscope dans l'examen à l'image droite, le degré de la myopie et de l'hypéropie avec une sûreté suffisante pour l'exigence de la pratique médicale. Par la même méthode, vous pouvez arriver à déterminer la situation de n'importe quel point du fond de l'œil, par rapport à la surface focale postérieure de votre appareil visuel. Si celui-ci est normal, — emmétrope — la situation de la rétine coïncide avec celle de la surface focale postérieure. Votre œil étant

emmétrope aussi, vous voyez alors les détails du fond de l'œil observé, nettement et distinctement, aussitôt que vous vous êtes accoutumé à ne faire aucun effort d'accommodation pendant que vous faites votre examen ophthalmoscopique. Ceci exige un certain exercice, il est vrai, mais on peut y arriver facilement en prenant l'habitude de ne jamais faire le moindre effort accommodatif, et cela en s'imaginant toujours l'image ophthalmoscopique très éloignée. L'observateur non emmétrope devra, pour faire les déterminations dont je parle, compenser d'abord son amétropie par des lunettes convexes ou concaves correspondant exactement au degré de son amétropie manifeste. Celà fait, il se trouve dans les mêmes conditions que l'observateur emmétrope. Pour déterminer maintenant la situation du fond de l'œil du patient, ce qui ne veut pas dire autre chose que de chercher son degré de myopie ou d'hypéropie, on applique, comme on sait, le plus faible verre concave, s'il s'agit d'un myope, ou le plus fort verre convexe, s'il s'agit d'un hypérope, à travers lequel on distingue encore clairement le dessin du fond de l'œil, toujours sans faire le moindre effort d'accommodation. Si ensuite le fond de l'œil présente une ectasie ou bien une proéminence, on ne la verra plus clairement.

Il faut pour cela ou changer l'accommodation, ce qui n'est pas permis, ou ajouter à l'ophthalmoscope un autre verre concave ou convexe, jusqu'à ce que l'on voie très distinctement les détails de la surface déprimée ou proéminente dans le fond de l'œil. La distance focale de ce verre auxiliaire suffit pour évaluer l'élévation, soit positive, c'est-à-dire faisant saillie dans le corps vitré, soit négative, c'est-à-dire faisant saillie vers l'orbite, de chaque abnormité située dans le fond de l'œil. Si vous avez déterminé la situation de celui-ci, vous pouvez comparer avec elle la situation de l'élévation et vous avez la hauteur de celle-ci par rapport à la surface du fond de l'œil. Supposons qu'il s'agisse d'une fausse membrane, c'est-à-dire d'une excroissance de tissu conjonctif (l'exsudation plastique des auteurs), et qu'il vous importe d'en connaître l'épaisseur, vous chercherez le plus fort verre convexe par lequel, appliqué derrière l'ophthalmoscope, vous voyez encore très clairement le sommet de l'exsudat plastique. Ceci fait, vous pourrez déterminer la situation de ce sommet en vous servant de la formule générale de réfraction :

$$\frac{F_1}{f_1} + \frac{F_2}{f_2} = 1$$

où F_1 désigne la distance focale principale antérieure, et F_2 la distance focale principale postérieure de l'œil, f_1 la distance focale du verre auxillaire, ou rigoureusement la distance de son foyer à la surface principale antérieure de l'œil, et f_2 la distance du sommet de l'exsudat plastique de la surface principale postérieure. F_1 et F_2 peuvent être admis comme connus et y introduisant leurs valeurs générales dans l'œil normal, f_1 est trouvé par l'expérience ophthalmoscopique, donc on peut évaluer f_2.

Mettons, comme je l'ai trouvé par des mensurations de l'œil vivant, d'après les méthodes de Helmholtz, $F_1 = 14^{mm}$; $F_2 = 18,5^{mm}$, et, dans notre exemple, $f_1 = 20''$, c'est-à-dire que le N° 20 de notre collection est le verre convexe le plus fort qui permette encore de voir clairement le sommet de l'exsudat, la formule est :

$$\frac{14}{-540} + \frac{18,5}{f_2} = 1.$$

La distance focale du verre N° 20 ($20'' = 540^{mm}$), est ici négative, puisque le foyer est situé derrière la surface principale antérieure de l'œil.

f_2 est calculé $= 18,03^{mm}$. Donc le sommet de l'exsudat plastique est situé à $0,47^{mm}$ ($18,5 - 18,03$) devant la rétine. Cette valeur est en même temps l'épaisseur de la nouvelle production.

Le temps ne me permet pas d'entrer davantage dans ce sujet. Je me contenterai d'avoir énoncé la méthode par laquelle on peut mesurer les élévations du fond de l'œil. Dans les pseudoplasmes, dans les exsudats, dans les ectasies quelconques, ce n'est pas seulement d'une valeur théorique de posséder une méthode par laquelle le praticien puisse aisément déterminer l'épaisseur de ces anomalies et en constater la marche progressive ou régressive, par des observations se rapportant à différentes époques. Il sera facile de calculer en millimètres la situation de la surface qui correspond à chaque verre auxiliaire placé derrière l'ophthalmoscope. Alors le praticien n'a qu'à prendre ce verre et à rechercher, dans la table, quelle en est la valeur correspondante. De cette manière on pourra, dans un cas donné, par exemple dans un pseudoplasme, dessiner la hauteur des différentes élévations du fond de l'œil, méthode qui donnerait naissance, si vous voulez me passer l'expression, à l'orographie de l'intérieur de l'œil.

M. Thielesen (de Christiania) communique l'*observation d'un cas d'amaurose causé par l'abus du tabac.*

N. V., tailleur, âgé de 35 ans, maigre et d'un aspect un peu maladif, a toujours joui d'une vue excellente. Sans cause préalable, il a observé, il y a un mois, que la vue de son œil gauche s'affaiblissait lentement; de huit à quinze jours plus tard, il éprouva un affaiblissement pareil à l'œil droit, sans avoir jamais ressenti de douleurs, soit dans les yeux, soit dans leur pourtour. Quand il se présenta pour la première fois, il pouvait encore lire le N° 2 de Jäger, quoique avec difficulté; les deux yeux souffraient au même degré; les lettres ne lui paraissaient plus si noires qu'auparavant; elles avaient plutôt une couleur un peu grise et ne se présentaient pas avec leur netteté normale. De nature presbyte, il lui fallut dès lors approcher le livre outre mesure, pour suffire à l'incitation de la rétine par l'agrandissement des images. Il ne retira aucun avantage de l'usage des verres modérément convexes. L'utilité des verres d'un haut numéro se trouva en rapport direct avec leur faculté grossissante. Le champ visuel des deux yeux n'offrait rien de défectueux.

A l'examen ophthalmoscopique, on ne trouva rien d'anormal dans le fond de l'œil, soit à la choroïde, à la rétine ou à la papille : les milieux réfringents étaient tout à fait clairs. Toutes les fonctions à l'état physiologique; l'urine ne présentait pas de changements morbides. Enfant, il avait toujours joui d'une santé robuste; plus tard, il n'avait pas eu de maladies graves. Il n'avait jamais été affecté de syphilis. Il avait contracté, il y a plusieurs années, une gonorrhée, qui avait guéri promptement, sans laisser de conséquences quelconques. Il est marié, a deux enfants et est d'un aspect robuste. Son logement est un peu sombre, mais pas plus malsain que les logements des hommes de sa classe. Il mène une vie très réglée, fait un usage plus que modéré de la bière et des spiritueux. Depuis quelque temps, il travaille très assidûment, quelquefois aussi la nuit, et il croit lui-même y trouver la cause de sa maladie; mais il a souvent travaillé beaucoup plus fort et pendant une période plus longue, sans en ressentir de mal. Si un travail forcé, quelquefois continué pendant une partie de la nuit, était la cause de l'affaiblissement de sa vue, l'amaurose serait plutôt rétinienne que d'origine centrale, comme tout semble l'indiquer, et si l'ophthalmoscope, dans une période peu avancée d'une maladie de la rétine, donnait peu de signes d'altérations circulatoires encore vagues

et indéfinies, ces altérations ne devaient pas tarder à se manifester à une période plus avancée.

La manifestation à peu près simultanée de la maladie, développée également dans les deux yeux, son extension à tout le champ visuel, l'impossibilité de trouver dans le fond de l'œil des changements assez palpables pour baser un diagnostic, ne me permirent plus de douter de la nature de l'affection; je ne pouvais la regarder que comme provenant d'une altération centrale quelconque, rigoureusement limitée aux parties de l'encéphale d'où les nerfs optiques prennent leur origine.

J'instituai d'abord un traitement légèrement antiphlogistique, avec un peu de mercure sublimé, des ventouses de Heurteloup périodiquement appliquées, des vésicatoires suivis d'un séton à la nuque. Plus tard, j'employai pendant quelque temps une décoction de quinquina avec de l'iodure de potassium et des injections sous-cutanées de strychnine, mais ce traitement fut sans résultat. La vue se voila de plus en plus et, après quatre mois de traitement, à la fin de janvier 1866, l'amaurose était presque complète. Des ce moment, il fut impossible au malade de déchiffrer les lettres les plus grandes de l'échelle de Jaeger; à l'autre bout de la chambre, à une distance de 16 à 20 pieds, les personnes lui paraissaient comme des ombres incertaines; pas d'altérations dans le champ visuel, rien d'anormal dans le fond de l'œil. Après une durée aussi longue de la maladie, on avait presque le droit de s'attendre à une atrophie commençante de la papille et je regardai sa non-existence comme d'un pronostic heureux. Pendant les mois suivants, je persévérai dans le traitement à l'iodure de potassium dans une décoction de quinquina. Arrivé au commencement du printemps, je conseillai au malade un séjour à la campagne et, pendant ce temps, je discontinuai tout traitement; il portait seulement son séton. A son retour à la ville, après un séjour d'un mois, je le trouvai plus robuste d'aspect, mais la vue n'avait subi aucun changement; pas d'altérations des membranes internes de l'œil.

A cette époque, un an après le commencement de la maladie, je pris connaissance de l'article de M. le professeur Sichel sur l'abus du tabac. En examinant mon malade à ce point de vue, je constatai bientôt qu'il fumait presque constamment, et se servait du tabac le plus fort, tabac à chiquer (chique). Je lui interdis aussitôt de fumer et, *un mois après*, pendant lequel il avait seulement pris un peu d'*aqua regia* et quelques flacons d'une solution de strychnine et de quinine, je pus constater une amélioration marquée de la vue. Il se rétablit

ensuite rapidement ; après trois mois, il lisait des lettres un peu plu grandes que le N° 24 de Jaeger à une distance de 40 à 50 pieds et le N° 1, avec quelque difficulté, à une distance de 10 à 12 pouces. Il est assez presbyope et à présent toute distance moindre que 8 à 10 pouces lui est très désagréable.

Il a changé de métier et occupe une place comme garde-malade à l'hôpital des aliénés à la campagne, à quelque distance de la ville; il s'est présenté, il y a huit jours, après une absence de plus de six mois, et j'ai été assez heureux de trouver qu'il avait recouvré la vue complétement.

M. Loureiro (de Lisbonne) présente un mémoire manuscrit intitulé : *Quelques remarques pratiques sur l'ophthalmo-nicotisme et sur l'ophthalmo-alcoolisme.*

M. LOUREIRO, après avoir rappelé les travaux de Mackenzie en 1834, de M. Sichel en 1837, de M. Doebelin sur l'amblyopie et l'amaurose alcooliques, et enfin le dernier travail de M. Sichel sur ce même sujet en 1863, cite un mémoire publié dans la même année par M. Wordsworth, qui vient confirmer celui de M. Sichel, et, en dernier lieu, un mémoire de M. Hutchinson, publié en 1863, et renfermant des faits nombreux d'amaurose causée par le tabac.

L'auteur rapporte ensuite plusieurs observations se rapportant à des malades ainsi affectés par suite de l'usage du tabac ou des alcooliques. La première se rapporte à un homme de 40 ans, fumant depuis l'âge de 16 ans, et sur lequel le tabac avait une influence telle, qu'une fois déjà il avait été contraint d'en suspendre momentanément l'usage, et qu'une autre fois, il avait dû réduire la quantité de tabac qu'il avait coutume de consommer dans les 24 heures. En 1862, la vue du malade s'affaiblit graduellement ; impossibilité de lire ou d'écrire, photopsies, photophobie, contraction spasmodique des paupières, injection conjonctivale ; à l'ophthalmoscope, hypérémie rétinienne légère, affaiblissement notable de la vue; le malade lit difficilement le caractère N° 5 de Jaeger. L'état général est mauvais, caractérisé par l'affaiblissement et la décoloration des tissus, et une constipation opiniâtre alternant avec de la diarrhée. Abstention complète du tabac, quelques opiacés à l'intérieur, l'hydrothérapie, des tisanes amères, de légers purgatifs; puis la codéine pour remplacer les opiacés. Amélioration sensible. Dès que le malade reprend l'usage du tabac, le trouble de

la vue redevient plus considérable. — L'auteur fait suivre cette observation de quelques réflexions tendant à démontrer que l'affection reconnaissait pour cause l'abus du tabac.

La seconde observation se rapporte à un homme de 44 ans, fumant depuis l'âge de 18 ans, et présentant, depuis quelques mois, un affaiblissement notable de la vue. C'est un homme maigre, au teint pâle, ayant de légères palpitations, les battements du cœur plus forts que de raison, et un léger bruit de souffle, ainsi que de fréquents embarras gastriques. Il y a, d'autre part, conjonctivite, contraction spasmodique des paupières et paresse de l'iris; à l'ophthalmoscope, on voit les papilles plus blanchâtres et plus brillantes qu'à l'état normal; le malade lit difficilement le N° 9 de Jaeger; il voit tout comme à travers un brouillard; la lumière artificielle lui apparaît entourée d'une auréole. Il est sujet aux insomnies, et cherche à les appaiser par l'usage du tabac; il fume de 12 à 15 cigares par jour et même plus. — Suppression du tabac, pilules de codéine; eau de Sedlitz, 100 grammes tous les matins; ablutions froides fréquentes; point de boissons fermentées; exercice au grand air. Au bout de quelques jours de ce traitement, légère amélioration. Après un mois, le malade lit facilement le N° 3 de Jaeger. On perd le malade de vue.

L'auteur fait suivre cette observation de quelques réflexions dans lesquelles il cherche à établir la connexion qui existerait entre le centre circulatoire et le centre nerveux, au point de vue de la déplorable influence que le tabac exercerait, selon lui, sur ces deux parties de l'organisme.

Dans la troisième observation, il s'agit d'un homme de 46 ans qui, depuis longtemps, a des digestions pénibles et un affaiblissement général, au point qu'il ne peut plus ni lire ni écrire. Malade robuste mais bouffi, timide, haleine fétide, jambes chancelantes, affaiblissement de la mémoire, maux de tête, langue saburrale, nausées, urine abondante et albumineuse. — Conjonctives injectées, yeux ternes, pupilles larges, mydriase. L'ophthalmoscope montre les papilles légèrement blanchâtres et un peu d'hyperémie rétinienne. Le malade ne peut lire le N° 13 de Jaeger; éprouve une gène extrême à la lumière artificielle et avoue ses excès de boissons; il fume de 6 à 8 cigarettes par jour. — Abstention complète de boissons alcooliques, eau de Sedlitz; pilules de codéine, ventouses sèches aux mollets, exercice au grand air. Au bout de quelques jours de traitement, amélioration; on y ajoute le sublimé à l'intérieur. — 11 *février*, plus d'insomnies; vue meilleure, grande con-

stipation, sulfate de soude 40 gmes. — 20 *février*. La vue revient peu à peu, le sommeil et l'état général sont meilleurs. Eau rougie aux repas, pilules laxatives, pédiluves de temps en temps avant de se coucher, potion calmante avant de se mettre au lit. — 25 *mars*. Le malade peut lire le journal; quelques mouches volantes, un peu de photophobie; poudres laxatives, fomentations froides sur les yeux, eau rougie, repos des yeux. L'auteur perd le malade de vue à partir de cette époque.

L'auteur insiste ici sur les désordres que l'alcoolisme amène dans les fonctions encéphaliques et, rappelant la connexion qui unit le cerveau à l'œil, montre la fâcheuse influence de l'alcool sur l'organe de la vue.

Le sujet de la quatrième observation est un homme de 41 ans, ayant eu une jeunesse orageuse, traversée par la syphilis. Abus de tabac et de boissons, maux d'estomac, vomissements fréquents, affaiblissement progressif de la vue; en traitement depuis deux mois sans résultat, se présente le 15 *mars* 1865. — Peau jaunâtre, difficulté de la marche, tremblements des membres, odeurs fade et alcoolique, pesanteur de tête, langue saburrale, vomissements acides tous les matins, urines abondantes et albumineuses. — Pupilles dilatées, peu contractiles, se dilatant presque instantanément par les mydriatiques; à l'ophthalmoscope, papilles optiques blanchâtres, vaisseaux dilatés, staphylôme postérieur de l'œil droit, lecture impossible; le malade reconnaît à peine les caractères du N° 17; il voit tout comme à travers un voile; myodésopie, phthisie, insomnie. Il avoue l'excès de boissons et de tabac. — Abstention complète de boissons et incomplète du tabac; purgatifs, ventouses sèches aux mollets, frictions résolutives autour des orbites; codéine à l'intérieur. — 20 *mai*. Amélioration générale et locale. — Sublimé à l'intérieur. — 16 *juin*. Il dit avoir repris son travail pendant quelques jours, mais être bientôt retombé dans le même état. On fait entrer le malade à l'hôpital.

L'auteur fait remarquer que cette observation, quoique incomplète, peut parfaitement être rapprochée de la précédente; elle présente un degré très avancé d'alcoolisme, dans lequel, tout le système nerveux ayant été atteint, l'appareil visuel ne pouvait échapper. Malheureusement le malade ne voulant s'astreindre à aucune privation, il est plus que probable qu'il ne guérira pas.

Suivent de nombreuses observations, prises pendant les années 1863 à 1865, à la clinique de M. Desmarres, et dans lesquelles il s'agit de huit malades fumant tous pour environ 40 centimes de tabac par jour, et souvent plus, et une autre, recueillie à celle de M. Giraud-Teulon,

où il s'agit d'un homme qui fumait quotidiennement pour 30 à 40 centimes de tabac.

Après cette observation, l'auteur, arrivé à la partie la plus importante de son mémoire, cherche à expliquer la façon dont le tabac et l'alcool agissent sur l'économie. Il fait d'abord remarquer que la manière dont est consommé le tabac a une certaine influence. Pour lui, de toutes les manières d'en faire usage, la cigarette est la moins nuisible; vient ensuite le cigarre et en dernier lieu la pipe; il fait remarquer que les tabacs sont d'autant plus nuisibles qu'ils sont plus forts, et qu'ils le sont d'autant plus qu'ils sont à meilleur marché, raison pour laquelle le bas peuple est plus exposé à ces maladies que les riches, car ces derniers fument du tabac plus cher et beaucoup moins chargé de nicotine. Il donne ensuite une indication sommaire des principes entrant dans la composition des tabacs, et tire de là la conclusion que le tabac doit être considéré comme un poison narcotico-âcre, se plaçant à côté de la belladone et des préparations de cyanogène. Il appuie cette opinion de ce fait, que le tabac à fumer ne saurait être employé impunément pour la première fois.

Il fait remarquer ensuite que la fumée de tabac a deux actions bien différentes, l'une dynamique, l'autre physique, et pose la question de savoir si la fumée est entraînée dans le torrent circulatoire, ou si son action est purement nerveuse; il croit, sans vouloir la trancher, pouvoir dire que le tabac agit sur l'encéphale à la façon des anesthésiques et des narcotiques, et que de là résulte son action stupéfiante et le ralentissement de la circulation et de la vie de tous nos organes. C'est, dit-il, à ce mode d'action que se rapportent les insomnies et la difficulté de produire la mydriase que l'on a constatées dans les deux premières observations, tandis que l'alcool produirait les phénomènes inverses, signalés dans les deux dernières; néanmoins, on doit faire remarquer que cette intoxication est lente à se produire, car ce n'est guère que dans l'âge viril qu'on observe les accidents dont nous avons parlé. Jusqu'ici personne n'a trouvé de signes pathognomoniques de l'amaurose nicotinique; la forme de l'injection et la coloration de la papille optique ne sont pas spéciales à cette maladie.

Quoique produisant des modifications profondes dans l'économie, le tabac et l'alcool agissent de deux manières différentes : le tabac est stupéfiant, l'alcool excitant. L'auteur fait observer que l'alcoolisme est un des plus grands fléaux de nos jours; dans de certains pays, il tue plus de monde que les maladies malignes. Se fondant sur les désordres

graves que produit l'abus de ces deux agents, l'auteur conseille de demander aux pouvoirs des États des mesures qui garantissent la société contre leur pernicieux effet, puis il passe en revue les indications thérapeutiques qu'il a déjà fait ressortir dans le cours des observations sur lesquelles est basé son mémoire ; mais il insiste surtout sur les mesures hygiéniques qui sont la base du traitement, et dit que, bien que l'habitude soit une seconde nature et qu'il faille la respecter, il faut proscrire non seulement l'abus, mais l'usage même du tabac.

Si l'on pouvait supprimer le tabac à fumer, ce serait un grand bien pour l'humanité, car, en prévenant les maux qu'il engendre, on n'aurait point à les combattre.

Le mal consistant dans la nicotine, il faut essayer d'en diminuer la quantité, sans altérer la saveur du tabac. Déjà, à la manufacture de Paris, on a tenté quelques essais en ce sens, mais on a dû s'arrêter devant les plaintes des consommateurs; pour rendre ces plaintes stériles, il faudrait l'unité du procédé opératoire.

« Mais un pays ne peut prendre cette initiative, hautement huma-
» nitaire et sanitaire, sans risquer de compromettre une des plus grandes
» sources de la richesse publique, car le consommateur pourrait se
» pourvoir ailleurs.

» Il faudrait donc que cette question, préalablement étudiée, fût
» soumise à un congrès international, où l'on fixerait les bases qui
» doivent présider à la préparation des tabacs, de façon à ce que les
» fumeurs consommassent le moins de nicotine possible.

» Cette mesure est d'autant plus praticable que, cette industrie étant
» généralement à l'état de monopole, il serait facile d'adopter dans la
» fabrication des modifications compatibles avec la santé publique. »

Enfin l'auteur résume son mémoire en quelques conclusions qui ne sont que la quintescence des idées émises par lui dans le cours de son mémoire.

M. de Graefe dit quelques mots sur les *tubercules de la choroïde.*

M. DE GRAEFE, après avoir rappelé que la coexistence des tubercules de la choroïde avec la tuberculisation miliaire aiguë a été découverte par Manz, et cité les importants résultats de Cohnheim sur cette question, rapporte un cas observé par M. Leber et par lui-même, où des tubercules de la choroïde, accompagnant la tuberculisation générale, ont été découverts pendant la vie et reconnus comme tels après la mort (examen du docteur Leber).

M. de Graefe croit pouvoir résumer l'empreinte ophthalmoscopique des tubercules de la choroïde qui les distingue d'autres affections, en deux qualités caractéristiques: 1° Forme ronde, pour les plus petites altérations comme pour les plus grandes (1/8 mm. jusqu'à 1 1/2 mm.); tandis que les autres altérations de la choroïde, soit infiltrations, soit atrophies, si on les analyse bien, présentent des formes plus ou moins irrégulières, dentelées, etc. 2° La couche pigmentaire qui les recouvre s'amincit d'une manière insensible vers le centre du tubercule, pour passer, à sa périphérie, dans l'épithélium normal, sans que des condensations de pigment se manifestent autour de la partie amincie, comme cela arrive presque dans toutes les autres altérations. Une exception à cette règle ne paraît exister que pour quelques tubercules, qui dépassent 2 mm. (Cohnheim), mais qui n'existaient pas encore dans le cas observé par MM. Leber et de Graefe.

Comme, selon les résultats obtenus par Cohnheim, les tubercules de la choroïde ne manquent jamais ou presque jamais dans la tuberculisation générale aiguë, (dans quatorze cas d'autopsies faites l'une après l'autre, il y en avait toujours) et que, en outre, la place d'élection de ces tubercules tombe dans la partie du fond de l'œil accessible à l'ophthalmoscope, surtout dans le voisinage du nerf optique, et qu'enfin les caractères décrits tout à l'heure sont tranchés, on peut conclure que le diagnostic de la maladie générale, qui est si souvent voilé, a gagné un point d'appui objectif de plus, qui guidera dorénavant la décision du praticien. C'est là un nouveau triomphe de l'ophthalmoscope, qu'il faut ajouter au grand nombre de ceux qu'il a déjà remportés dans les départements les plus divers de la médecine.

M. Émile Martin (de Marseille) communique quelques observations et *réflexions sur l'inoculation blennorrhagique.*

M. E. MARTIN. — Messieurs, je me propose de vous entretenir quelques instants de l'inoculation blennorrhagique comme méthode de traitement du pannus, occasionné par la conjonctivite granuleuse chronique. Toutefois, avant de vous exposer mes observations, je vous dirai quelques mots du but de cet entretien.

Introduite dans la science depuis 1812 par M. F. Jaeger, de Vienne, cette méthode de traitement a reçu, surtout en Allemagne et en Belgique, de larges applications, et ses heureux résultats ont été bien des fois acclamés par les spécialistes les plus recommandables, dont quelques-uns donnent à cette assemblée le plus vif éclat.

Les succès que m'a valus la méthode d'inoculation n'étonneront donc personne dans cette enceinte, car tous ici nous acceptons les progrès de la science, sans nous inquiéter de leur source; vous savez qu'au dehors, une foule de praticiens français blâment avec énergie cette méthode de traitement et lancent sur elle les accents d'une réprobation encore assez généralement partagée.

J'ai donc pensé qu'en exposant au sein de cette réunion, dont le retentissement au dehors sera considérable, quelques faits heureux de ma pratique, j'arriverais à dissiper les craintes qui s'opposent à la généralisation d'une méthode héroïque de traitement et je ferai peut-être accepter pour l'avenir, sans opposition et sans répugnance, les ressources thérapeutiques qui nous viendront encore de l'étranger.

La première inoculation que j'ai pratiquée remonte à trois mois seulement. Le nommé Frédéric X....., âgé de 45 ans, habitant St-Just (banlieue de Marseille) est entré à mon établissement ophthalmique le 1er Mai dernier. Il m'a raconté, à son entrée, qu'il avait essayé, contre sa maladie, les traitements les plus divers, et qu'un des chirurgiens les plus réputés de Marseille l'avait abandonné, en lui disant qu'il n'avait plus à demander sa guérison qu'au temps et à la bonne nature. Il était malade depuis quatre ans.

J'examinai ses yeux et ils me présentèrent l'état suivant : Les conjonctives étaient rouges et recouvertes de granulations; une trame capsulaire épaisse tapissait les deux cornées, et l'on apercevait, dans l'intervalle des vaisseaux, des exsudations grisâtres qui formaient aux cornées comme une sorte de revêtement. L'œil droit, plus malade encore, offrait à sa partie centrale une tâche leucomateuse épaisse et assez étendue. Enfin, des deux côtés, il était impossible d'apercevoir soit la pupille, soit l'iris. L'affection panniforme était des plus complètes.

Quant aux fonctions visuelles, elles étaient presque entièrement abolies. Depuis longtemps, le malade ne pouvait plus se conduire. De l'œil gauche, il percevait la flamme d'une bougie à deux mètres, mais de l'œil droit il n'en avait la perception qu'à une distance quatre fois moindre. Je ne vous dirai rien des autres symptômes qu'éprouvait le malade, des douleurs, du larmoiement, etc., etc.

En face d'une affection aussi grave et aussi complète, je n'hésitai plus à pratiquer l'inoculation et, le 3 Mai, je fis recueillir par mon aide du pus d'une urétrite aiguë au cinquième jour, sur un malade de l'hôpital de la Conception. La matière virulente, recueillie à neuf heures,

fut placée entre deux lames de verre et inoculée une demie heure après, à l'aide d'un petit pinceau qui me servit à la déposer sur les culs-de-sac conjonctivaux.

Le soir même, le malade ressentait quelques picotements et, 36 heures après, les paupières commençaient à se tuméfier. Des larmes abondantes s'écoulaient, mélangées de mucosités purulentes, puis, quelques heures plus tard, éclataient tous les symptômes de l'ophthalmie spécifique, céphalalgie, fièvre, soif, anorexie, accélération du pouls, et purulence complète des sécrétions oculaires.

Cet état persista deux jours, mais le gonflement des paupières, le chémosis et les douleurs restèrent très modérés; seule, la sécrétion purulente devint très abondante.

A ce moment, les quelques perceptions visuelles qu'avait le malade avaient disparu. Je relevai son moral par l'espérance d'une guérison complète et définitive, et je le soumis simplement à des lavages fréquents et à des injections aromatiques chaudes, pour entraîner la matière purulente et détruire sa fétidité.

Cinq jours après, le 10 mai, arriva la période de détente; les paupières commencèrent à se dégonfler et je pus apercevoir les deux cornées comme recouvertes d'une épaisse surface grise et rougeâtre. Le 15e jour, les perceptions visuelles revinrent et le malade se prit à espérer. Le 18e jour, il aperçut l'ombre de mes doigts; enfin le 24e, il comptait mes doigts et percevait la flamme d'une bougie à 16 mètres de distance. Depuis, le malade a quitté mon établissement et il est venu se présenter régulièrement deux fois par semaine à ma consultation.

Mardi dernier, l'examen de ses yeux m'a donné les résultats suivants :

OEil gauche. — La cornée est presque transparente dans toute son étendue; la pupille est contractile et l'iris complétement visible. Il reste encore quelques vaisseaux ténus, sur les bords de la cornée, mais ils sont en voie de résorption. Quant aux granulations, elles ont aussi disparu d'une manière à peu près complète. Le malade se conduit et distingue, à une petite distance, la plupart des objets qu'on lui présente. Il est fortement myope.

OEil droit. — La cornée s'est éclaircie sur quelques points, autour du leucôme central; la conjonctive reste assez fortement injectée et fournit encore un peu de suppuration. L'iris peut être aperçu. La fonction visuelle a gagné beaucoup, mais, pour donner une bonne vision au malade, il faudra pratiquer plus tard une pupille artificielle.

Je n'abuserai pas plus longtemps de votre attention, en me livrant,

à propos de ce malade, à des considérations plus étendues sur les détails et la marche du traitement. Je vous dirai seulement que j'ai inoculé, à peu de jours de distance, les yeux d'un second malade avec de la matière virulente recueillie sur le précédent, et que les phénomènes pathologiques ont suivi la même marche avec une régularité merveilleuse. Aucun accident n'est survenu et la guérison est aujourd'hui presque aussi avancée que chez le premier.

M. Jules Ansiaux (de Liége) dépose sur le bureau quelques *observations intéressantes de cataractes.*

I. *Cataracte traumatique produite par une explosion. Arrachemen complet de l'iris; résorption entière du cristallin. Opération par kératonyxis; circonstances particulières; guérison.* — Le sieur Guillaume Barvin, âgé de 29 ans, maçon de profession, de la commune de Verlaine, province de Liége, tirant dans une fête, avec un mauvais fusil, eut le malheur de le voir crever dans ses mains; la déchirure du canon eut lieu près de la batterie, et Barvin reçut toute l'explosion à la figure. L'œil droit fut entièrement broyé, l'œil gauche ouvert et la paupière inférieure fendue en deux, dans sa partie moyenne; l'iris était arraché du cercle ciliaire.

Le terrible accident qui avait mis en danger la vie de Barvin, empêcha son transport à l'Institut ophthalmique de Liége, et il fut, en attendant, soigné par le médecin de sa localité, qui réunit les lèvres de la plaie de la paupière inférieure et combattit les accidents, croyant que le malade serait aveugle : j'eus cette même pensée, lorsque ce malheureux me fut présenté le 1er septembre 1861.

A cette époque, tous les accidents inflammatoires primitifs avaient cessé, mais la chambre antérieure était toujours remplie par un hypoëma passif, dont il avait été impossible d'obtenir la résorption jusqu'à cette date. On apercevait, dans tout le disque cornéen, une teinte rouge-brun qui en occupait les quatre cinquièmes. Cependant, à la partie supérieure où il y avait un commencement de résorption, on distinguait les débris de la partie supérieure de la capsule cristalline ou du cristallin, car, dans l'état où se trouvaient les parties constituantes de l'œil, il était impossible de bien les reconnaître.

La vision était abolie, mais il restait au malade la possibilité de distinguer la lumière de l'obscurité. Considérant dans cet état de choses que les antiphlogistiques et le calomel prescrits par M. le médecin de

la commune n'avaient pas produit le résultat désiré, je résolus de recourir aux dérivatifs. J'aurais désiré pratiquer la ponction de la cornée, mais, dans l'état où se trouvait l'œil, je crus devoir m'abstenir, par crainte d'accidents. Je prescrivis alors des vésicatoires faits avec l'ammoniaque dans un mélange de huit grammes de ce liquide sur dix grammes d'huile d'amandes douces. Une rondelle de drap imbibée de ce liquide fut appliquée tous les quatre jours au pourtour de l'orbite gauche, en faisant l'application jusqu'à la racine du nez. Le calomel à doses altérantes fut continué et un collyre composé de 20 grammes d'eau distillée, 5 grammes d'eau de laurier cerise, 6 grammes de laudanum de Sydenham, instillé dans l'œil.

Le traitement continué avec soin et surveillé par le médecin du malade produisit un effet favorable, car au 1er janvier 1862, la chambre antérieure était libre de tout épanchement et la cornée avait recouvré sa transparence. C'est alors qu'il fut possible d'apprécier les modifications qui s'étaient opérées dans l'œil. L'iris avait été entièrement arraché; il n'en restait plus qu'un petit fragment, adhérant encore au cercle ciliaire à sa partie supérieure et interne, mais cette portion irienne n'avait plus sa couleur normale et formait une expansion triangulaire qui existe encore aujourd'hui; elle a trois millimètres de base et une longueur de deux millimètres. Tout le reste de la chambre antérieure présentait une teinte opaline d'un aspect nuageux et, à cette époque, Barvin commençait à voir de gros objets.

Fig. 21.

Je fis cesser le calomel et le remplaçai par l'iodure de potassium à l'intérieur; les vésicatoires volants furent supprimés et je fis employer, en frictions, la pommade à l'oxyde noir de cuivre. La dose de laudanum fut augmentée dans le collyre jusqu'à l'instiller pur.

La vision gagna toujours de plus en plus et le malade se trouva en état de subir l'opération, qui fut faite le 1er juillet 1862. Comme il n'y avait plus d'iris et qu'il ne devait plus exister de cristallin depuis l'époque de l'accident, la capsule cristalline, fermant toute la chambre antérieure à la place de l'iris, séparait les deux chambres, en forme de cloison.

Dans cette disposition des parties, je résolus de pratiquer l'opération

par kératonyxis et de faire une pupille au centre de la capsule qui remplaçait l'iris.

Le malade ayant été convenablement placé, je pris une aiguille de Saunders, qui est plate et tranchante, et je l'introduisis obliquement de bas en haut à la partie inférieure de la cornée, puis je la dirigeai dans la chambre antérieure jusqu'à deux millimètres environ du cercle cornéen. Arrivé à ce point, j'introduisis l'aiguille dans la capsule, le tranchant vertical, puis, abaissant l'aiguille jusqu'à la partie inférieure de la capsule, je fis une boutonnière à peu près d'un centimètre. Ce temps de l'opération terminé, je relevai l'aiguille, le tranchant horizontal, jusqu'au milieu de l'incision perpendiculaire, formant ainsi une incision en T. En agissant de la sorte, j'avais compté sur le retrait en arrière des angles de l'incision transversale, afin d'avoir une pupille assez large pour donner passage à une lumière suffisante au patient. Cette prévision s'est réalisée, et depuis cette époque le sieur Barvin a recouvré une excellente vue avec des lunettes à cataracte.

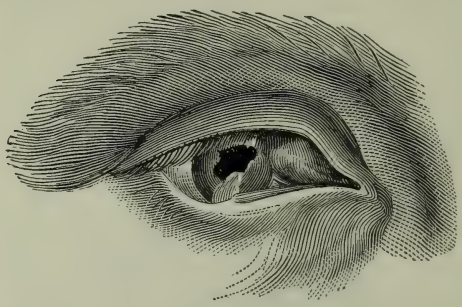

Fig. 22.

II. *Cataracte congéniale. Myopie améliorée par l'opération.* — Lorsqu'une personne a été opérée de la cataracte, on sait qu'il est nécessaire de suppléer à l'absence du cristallin enlevé, par l'emploi de verres lenticulaires destinés à remplir les fonctions de la lentille, pour rectifier la vision par la réfraction des rayons lumineux. Cet effet physiologique avait suggéré l'idée d'extraire le cristallin, dans le cas de myopie excessive produisant une altération voisine de l'état de cécité. Cette proposition, qui paraîtra hardie, étrange même au premier abord, ne manque pourtant pas de fondement; les exemples suivants viennent à l'appui de cette opinion.

Observation I. — M. Lemaire, curé-doyen de la ville de Neufchâteau, province de Luxembourg, fut atteint d'une cataracte lenticulaire dure aux deux yeux; cette affection, comme cela arrive souvent, s'était développée petit à petit et, en 1857, quand M. Lemaire vint me consulter, l'œil gauche était entièrement perdu; mais, à l'œil droit, la cataracte était moins avancée et la vue assez bien conservée encore, pour lui

permettre de continuer les fonctions de son ministère. M. le curé était alors âgé de 63 ans et faisait usage de verres myopes N° 3, depuis nombre d'années; l'œil gauche étant entièrement perdu et la vue de l'œil droit commençant à faiblir beaucoup, je me décidai, d'après mon principe, à opérer l'œil gauche; cette opération fut pratiquée par extraction au mois de septembre 1857, par incision supérieure; rien n'entrava le manuel opératoire, mais une hernie de l'iris vint apporter du retard à la guérison, qui cependant fut complète, et M. Lemaire put retourner chez lui, ayant une vue très bonne de l'œil opéré.

Cette faculté s'améliora de jour en jour, pendant que la cataracte de l'œil droit faisait des progrès, et la vision de l'œil opéré gagna tant, chaque jour, qu'a présent cet œil voit au loin sans le secours de lunettes, et qu'il peut distinguer les moyens caractères; un verre N° 12 lui est seulement nécessaire pour lire les fins caractères du bréviaire. Depuis lors, la cataracte de l'œil droit est devenue complète et, comme le gauche est excellent, je n'ai point été tenté d'opérer cet œil, puisque le gauche suffit à tout.

Observation II. — Melle Decamps, habitant Ostende, était atteinte de cataracte aux deux yeux. A l'œil gauche, un obscurcissement du cristallin avait commencé pour ainsi dire dès la naissance; c'est tout au plus si cette demoiselle se rappelait avoir distingué, mais presque toujours d'une manière très confuse, les objets au moyen de cet œil.

L'opacité de la lentille ayant progressivement augmenté, elle avait fini par s'accoutumer à la privation de cet organe qu'elle avait considéré comme perdu; cette opinion avait acquis d'autant plus de consistance chez elle, que plusieurs praticiens qu'elle avait consultés, lui avaient conseillé de ne point laisser faire d'opération à cet œil, se fondant sur l'opinion, trop longtemps accréditée dans le monde médical, qu'il y avait danger pour cet œil comme pour l'autre à faire l'opération; que d'ailleurs c'était une cataracte de naissance et que la faculté visuelle devait être abolie.

Convaincue par ces considérations qu'il ne fallait rien faire, cette demoiselle hésitait; mais l'œil droit étant aussi à son tour frappé de cataracte, elle se décida à me consulter pour savoir ce qu'elle devait faire.

Lorsque je l'examinai, je trouvai l'œil droit atteint de cataracte capsulo-lenticulaire assez avancée, mais permettant encore à la patiente d'aller seule dans la maison, et de reconnaître les traits des personnes placées devant elle, lorsqu'elle avait le dos tourné au jour.

La vue de l'œil gauche, était complètement perdue, mais cependant cet œil distinguait le jour de la nuit, et les couleurs tranchantes; la pupille jouissait d'une grande mobilité, comme celle de son congénère; l'iris était normal comme au côté droit, mais on y observait un léger tremblotement qui indiquait un ramollissement du corps vitré, bien que sa dureté fût la même pour les deux yeux; j'ajouterai à ces détails qu'avant d'être atteinte de la cataracte, Mlle Decamps était entièrement myope.

La vision que conservait encore l'œil droit ne m'autorisait pas à l'opérer; mon attention dut donc se concentrer entièrement sur l'œil gauche; les symptômes que je viens d'énumérer indiquaient nettement dans cette circonstance qu'il fallait opérer la cataracte; mais les objections que l'on avait faites à cette opération donnaient peu de confiance au succès, à la malade; mon opinion était qu'il fallait opérer, c'était aussi celle de Mr le professeur Schwan.

Enfin, pour obtenir mes apaisements et établir un diagnostic précis, je fis dilater la pupille par l'atropine, et quand cet effet fut obtenu, j'eus la satisfaction de voir que notre opinion, sur l'utilité de l'opération, était fondée, car cet œil, grace à la mydriase artificielle, pouvait reconnaître les objets qui se trouvaient à sa portée. L'opération fut pratiquée le 10 décembre 1859; malgré mon peu de sympathie pour l'abaissement, je dus employer cette méthode à cause du synchisis que je redoutais. Cette opération eut les suites les plus heureuses, la vue fut rétablie sur le champ et s'est améliorée chaque jour.

Au mois de juillet 1860, l'état satisfaisant de l'organe visuel permet à Mlle Decamps de lire; elle peut le faire avec des lunettes presbytes N° 12, quand c'est un caractère moyen; quant aux entêtes des livres et des annonces de journaux, elle peut les lire à l'œil nu, quand les lettres n'ont pas moins de 4 à 5 millimètres de hauteur; ce résultat satisfaisant était déjà obtenu un mois après l'opération.

A l'époque où j'écris ces lignes, comme dans le fait qui précède, cette demoiselle peut voir les objets éloignés, sans le secours de lunettes à foyer; cependant, pour aller au soleil et sur la plage d'Ostende, j'ai toujours recommandé l'usage de verres neutres à teinte peu foncée. Depuis fort longtemps elle n'en fait plus usage.

Ce fait, comme le précédent, donne gain de cause à la proposition formulée plus haut, d'extraire le cristallin dans le cas de myopie excessive produisant presque la cécité; cependant, je ne me déterminerais pas facilement à pratiquer une opération semblable pour un fait de ce genre. Cette observation donne encore un enseignement utile sur l'oppor-

tunité de l'opération de la cataracte, quelque ancienne qu'elle puisse être; et lorsqu'une cataracte de cette espèce n'est pas compliquée d'amaurose, je n'hésite pas un instant à recommander l'opération, qui du reste ne peut jamais amener qu'un résultat favorable pour la personne qui y est soumise.

Observation III. — Myopie excessive. Extraction du cristallin. Guérison. — Un sieur Lambert, Louis, houilleur de profession, âgé de 72 ans, né à Herve, était atteint d'une myopie si forte qu'il portait le N° 2. Cet homme, ne distinguant plus qu'à peine pour se conduire, vint me consulter pour savoir s'il fallait faire opérer une cataracte dont il se croyait atteint. Je le désabusai sur ce point, mais je lui expliquai qu'en extrayant le cristallin, il y aurait probablement chance de guérison ou au moins d'amélioration. Après avoir réfléchi, cet homme se décida et vint réclamer l'opération, qui fut pratiquée au mois d'avril. Alors la vision se changea et s'améliora beaucoup; aujourd'hui il peut voir de loin, ne met plus de lunettes de myope et peut aller seul où il veut.

Je pourrais citer d'autres exemples, mais je crois ces trois faits suffisants pour fixer l'opinion du Congrès.

M. Arcoléo (de Palerme), empêché de se rendre au Congrès, lui a transmis, pour être insérées au compte-rendu, les communications ci-après :

I. *Tumeur gommeuse dans le chiasma des nerfs optiques.* — Si les tumeurs des nerfs optiques ont de l'importance, et sont signalées en grand nombre dans les recueils d'anatomie pathologique, une *tumeur gommeuse de nature syphilitique siégeant dans le chiasma des nerfs optiques, avec atrophie de la papille*, est un fait si neuf et si singulier, qu'il ne doit pas passer inaperçu. C'est un cas de ce genre, que j'ai recueilli cette année, à la clinique ophthalmologique de l'université de Palerme. Je me bornerai à en faire une simple exposition, me proposant de m'en servir plus tard pour un mémoire particulier.

Registre des malades : N° 29 : — Michel Barranca, de Palerme, âgé de 31 ans; tempérament lymphatique, complexion faible, yeux châtains; exerçant le métier de mécanicien; marié; est reçu à la clinique le 24 janvier 1867.

Ce malade déclare avoir eu, il y a six ans, un ulcère de la couronne du gland, auquel a été opposé un traitement purement local, sans

moyens généraux. Cependant sa santé est altérée, au point qu'on le soupçonne atteint d'une fièvre intermittente. Vers le mois d'octobre 1866, déprimé par des causes morales, il se sent plus faible; une céphalée continuelle trouble ses facultés intellectuelles ; ses gencives saignent plusieurs fois; ses urines coulent plus abondamment. Au mois de décembre, sans altération préalable de la sensibilité, il s'aperçoit que la vision s'est éteinte dans l'œil droit. N'ayant retiré aucun avantage des moyens locaux et généraux qu'on lui a conseillés, il se réfugie à notre clinique.

Nous constatons : une dilatation pupillaire de l'œil droit, immobilité, même à une forte lumière; une dilatation pupillaire légère à gauche, avec mobilité suffisante; pas d'autre phénomène pathologique visible à l'extérieur. La fonction visuelle, éteinte dans l'œil droit, est légèrement diminuée à gauche.

Examen ophthalmoscopique. — *OEil droit* : la papille a ses dimensions ordinaires, sa couleur est d'un blanc de chaux; aréole légèrement plombée à sa circonférence; vaisseaux centraux plus minces, les veines d'un plus grand calibre que les artères, surtout au niveau de la rétine; çà et là, dans le fond de l'œil, une pigmentation ponctuée. — *OEil gauche :* légère teinte blanche du segment interne de la papille, injection sanguine des veines et des artères de la rétine, mais des artères à un moindre degré. L'atrophie des nerfs optiques et la céphalalgie incessante, localisée surtout vers la région frontale, permettent d'affirmer qu'un travail pathologique s'accomplit sur le trajet des nerfs optiques.

L'état général du malade est mauvais : il est continuellement tourmenté par une douleur dans les régions lombaire et hépatique et par des vomissements répétés; il rend de trois à quatre litres d'urine par jour; l'alimentation animale provoque des nausées; le sommeil est inquiet. Traitées par l'acide nitrique, les urines donnent un précipité albumineux peu abondant, la potasse caustique et le sulfate de cuivre ne produisent aucune réaction.

Soumis à un traitement tonique, il éprouve, après huit jours, une certaine amélioration; il voit presque clairement les objets de l'œil gauche. Ce n'est cependant qu'une amélioration trompeuse; sous l'influence de brusques changements atmosphériques, il est pris de phénomènes cérébraux avec délire, éblouissements, désirs étranges. A ces phénomènes succède un état comateux, accompagné d'injection des conjonctives et de resserrement de la pupille; les paupières se gonflent et prennent une

teinte plombée; un larmoiement se produit; il tombe dans un sommeil profond, et meurt deux jours après cette dernière période.

Lésions anatomiques. — A l'autopsie (faite par le prof. Tommasi) on constate que « les os de la voûte du crâne présentent, dans presque toute leur étendue, une plus grande épaisseur qu'à l'état normal, avec de notables scléroses dans le diploë.

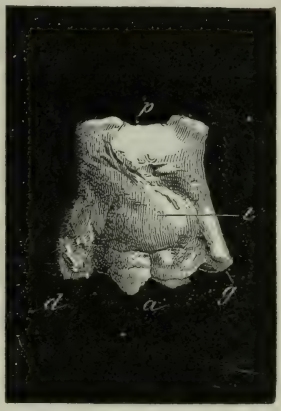

Fig. 23.

A la face interne du pariétal gauche, au voisinage de la suture sagittale, se trouve une dépression de la lame interne de l'os, due à une destruction du diploë et à un gonflement hyperplasique de la dure-mère, dans une étendue correspondante. Sur les autres points de la dure-mère, on n'observe aucune hyperplasie semblable. La surface des hémisphères cérébraux n'offre rien de remarquable; la substance nerveuse est fortement ponctuée, par suite de la stase du sang dans les petits vaisseaux veineux. Les ventricules latéraux contiennent une petite quantité de sérosité. Les veines des plexus et des réseaux choroïdiens sont modérément injectées. Rien de remarquable dans l'intérieur du ventricule moyen et du quatrième ventricule. Dans son ensemble, la masse cérébrale a une consistance moindre qu'à l'ordinaire. Pas d'altération des artères de la base du cerveau; leur calibre est normal. A la base du cerveau, épaississement de l'arachnoïde, avec

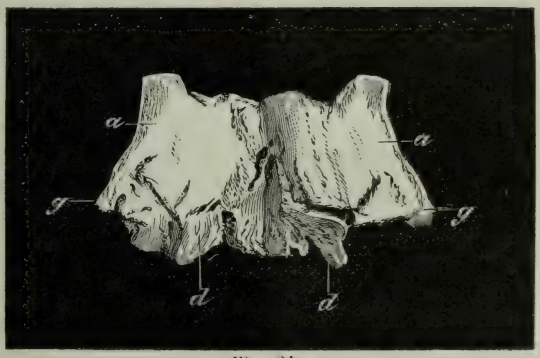

Fig. 24.

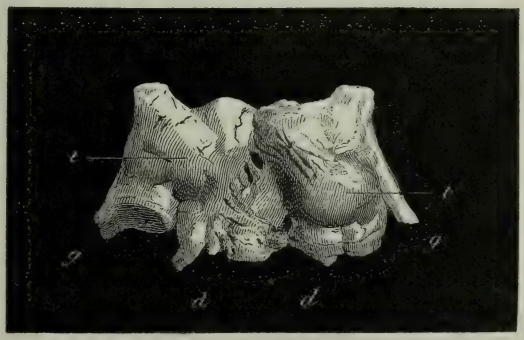

Fig. 25.

légère opacité de la scissure de Sylvius du côté droit. Le chiasma des nerfs optiques est enveloppé d'une masse d'un tissu gris rougeâtre, demi-transparent, qui comprend non seulement le chiasma mais encore l'entonnoir et qui s'étend à la glande pituitaire. Cette masse de nouvelle formation est une *tumeur gommeuse*, où quelques parties seulement (celles qui se trouvent dans la glande pituitaire), ont subi une transformation caséeuse. Une coupe horizontale, pratiquée dans le chiasma, montre que le tissu de la tumeur gommeuse envahit la totalité du tissu du nerf optique droit et la moitié du gauche. Les figures 23, 24, 25 représentent des coupes photographiques de cette tumeur.

Le microscope fait voir des cellules et des noyaux dans l'œil droit, la papille est atrophiée et la rétine présente quelques taches pigmentaires. Le poumon droit adhère à la plèvre par quelques membranes assez résistantes de tissu connectif. Le cœur contient une petite quantité de sang liquide, sans dilatation de ses cavités. Dans la cavité abdominale, le foie adhère, dans la plus grande partie de son étendue, aux organes voisins, surtout par sa face inférieure. La portion de la capsule fibreuse qui correspond à cette partie, est épaissie et opaque; au niveau de ces opacités, on trouve un tissu gris-rougeâtre, demi-transparent (comme dans le chiasma des nerfs optiques), au milieu duquel existent des masses d'un volume variable d'apparence caséeuse. On observe des masses presque semblables et beaucoup plus volumineuses dans l'intérieur de la glande hépatique, surtout dans son lobe droit. Les glandes lymphatiques qui se trouvent derrière le foie, le long de la colonne vertébrale, sont notablement hypertrophiées. Pas d'autre altération importante dans les organes abdominaux. »

Conclusions. — On peut regarder comme un cas nouveau ou bien certainement très rare la tumeur gommeuse syphilitique avec atrophie de la papille, observée chez Michel Barranca, dans le chiasma des nerfs optiques. De la pièce pathologique que j'ai recueillie et de l'histoire que j'ai écrite, nous pouvons tirer les conclusions suivantes :

1° L'opinion du croisement total des nerfs optiques doit désormais être abandonnée; l'anatomie ne la démontre pas, et la pathologie la combat par ce fait que, le nerf optique du côté droit étant désorganisé, la fonction visuelle reste presque intacte dans l'œil gauche. C'est ce qui s'est passé chez Barranca;

2° Le croisement complet n'étant pas admissible, il faut, de deux choses l'une : qu'il y ait croisement partiel des fibres internes de chaque nerf, ou bien simple accolement par inflexion ;

3° Le croisement partiel me paraît contestable; le chiasma fait défaut dans la plupart des animaux de classe inférieure. Chez l'homme, on a noté plusieurs fois l'absence de chiasma par suite d'une anomalie, et cependant la fonction visuelle s'exerçait bien dans les deux yeux. Il semble donc que le croisement des fibres internes n'est pas nécessaire;

4° Si les fibres des deux nerfs optiques se partageaient en internes et en externes, on devrait admettre une distribution analogue dans la rétine; c'est-à-dire que la moitié interne de la rétine droite appartiendrait à la moitié externe du nerf optique gauche et réciproquement (Wollaston);

5° Si les fibres nerveuses se partageaient ainsi dans les deux rétines, on aurait dû observer, chez Barranca, une hémiopie de l'œil gauche. Or, il n'en a pas été ainsi;

6° La légère teinte blanche du segment interne de la papille gauche ne vient point à l'appui de l'hypothèse des deux ordres de fibres; elle n'appuie pas davantage *l'hémiopie*, puisque celle-ci reconnaît pour condition pathologique une rétino-choroïdite partielle lente;

7° S'il y avait croisement des fibres internes, le bord antérieur du chiasma, au lieu d'avoir une forme arrondie, se rapprocherait de l'angle aigu;

8° Ne pouvant, en raison des arguments ci-dessus exposés, admettre le croisement des fibres internes, nous revenons à l'idée du simple contact par inflexion des fibres;

9° En admettant le contact des fibres internes, nous admettons aussi que les fibres externes marchent librement et presque en ligne droite;

10° Le contact des fibres internes nous fait croire que la nature a voulu établir un lien entre les fonctions des deux yeux, en rapprochant les courants, afin de mieux transporter les impressions au *sensorium commune*. Mais, en même temps, elle a laissé chaque nerf optique agir librement, et transmettre individuellement les impressions au cerveau. Si l'on produit une diplopie artificielle, en fixant un objet, l'une des deux images est claire, l'autre pâle, parce qu'il y a deux courants et deux points différents impressionnés;

11° L'état pathologique de la moitié du nerf optique gauche de Barranca, comparé à l'état de la vue du même œil, permet de comparer le nerf optique et les filets nerveux qui le composent, à un cordon constitué par des fils métalliques traversés par des courants électriques. Quelques-uns de ces cordons étant détruits, ceux qui restent suffisent pour la transmission des courants, et, en définitive, pour la transmission de l'im-

pression au centre des perceptions. Les fibres extérieures, dans notre cas, servaient à la fonction visuelle;

12° On peut conclure que la gomme a pris son point de départ dans le tissu connectif du névrilemme, et que la couleur gris-rougeâtre et l'aspect demi-transparent sont l'indice de la première période d'une gomme avant sa dégénérescence caséeuse;

13° De l'état pathologique de la cavité crânienne, on conclut : 1° qu'il y a un processus hyperplasique des os de la voûte, avec une notable sclérose du diploë; 2° que l'arachnoïde et la dure-mère sont épaissies, grâce à un processus hyperplasique;

14° Les gommes retrouvées à la périphérie et à l'intérieur du foie, ont aussi pour point de départ le tissu connectif. Ces gommes, quoique assez fréquentes au foie, sont pourtant remarquables : à cause de leur étendue, de l'absence de phénomènes pathologiques pendant la vie, et de leur coexistence avec une tumeur semblable dans le chiasma des nerfs optiques;

15° De l'histoire que le malade a rapportée, de la présence de tumeurs gommeuses dans le chiasma et dans le foie, comme aussi de la sclérose du diploë et de l'hyperplasie de l'arachnoïde et de la dure-mère, on conjecture que le virus syphilitique a été le facteur de tout ce désordre.

II. *Sur la tuberculose oculaire.* — Convaincu, depuis longtemps, de l'existence des tubercules dans l'œil humain, j'ai néanmoins continué mes recherches, afin d'éclaircir de nouveaux faits ce point de science (1). Directeur de la clinique ophthalmologique de Palerme, j'ai pu, sans danger pour les malades, retirer la matière tuberculeuse de la cornée, et l'étudier au microscope. Invoquer l'absence de vaisseaux, contre les tubercules de la cornée, c'est invoquer un argument suranné, qui tombe en présence des nouvelles théories de la pathologie cellulaire.

En raison même de sa position superficielle, c'est dans la cornée qu'on peut le mieux étudier l'évolution du tubercule. A l'appui de mon opinion, je ne rapporte que quatre observations, parce que l'examen microscopique n'a pas été fait pour les autres.

Obs. I. — Nymphe, Catania, de Palerme, 37 ans, mariée, trois enfants, lymphatique, constitution faible; yeux châtains. Pas d'ophthalmie notable chez ses parents, dans son enfance : photophobie et mani-

(1) Monographie sur la cornée et ses diverses maladies. — 1 vol. p. 300, 1859. — Sur la tuberculose oculaire et ses moyens curatifs. — Broch. : p. 80, 1862.

festations scrofuleuses; l'hiver dernier, douleur dans les yeux et troubles de la vue. Après divers traitements, vient à la clinique. — Trachome aux deux paupières, pannus de la cornée. Cautérisation au sulfate de cuivre. Amélioration. -- Une de ses filles étant morte, elle pleura abondamment; le soir, vive démangeaison dans l'œil gauche, puis larmoiement, photophobie. — A la visite, on remarque un point cendré rond, dans le segment supérieur du parenchyme de la cornée, à gauche; on pense que c'est un tubercule. Ce point s'entoure ensuite d'une auréole cendrée, puis de rayons de même couleur, mais plus foncée. En cinq jours, ce point s'était étendu de deux millimètres, était proéminent et avait pris une couleur jaunâtre. En même temps, les ganglions sous-maxillaires s'étaient engorgés.

En présence des assistants, une portion de ce tubercule fut extraite avec l'aiguille à cataracte de Scarpa, et placée sous le microscrope, ainsi qu'une portion de la cornée saine, afin d'avoir tous les états sur une même coupe. A un grossissement de 350, on constate des cellules momifiées (corpuscules tuberculeux) et du détritus graisseux et albuminoïde; ça et là de petites bandes de tissu connectif.

L'ulcère de la cornée fut traité d'abord par le sulfate de cuivre; le sesqui-iodure de mercure fut employé en même temps à l'intérieur, afin de combattre la cause (Voir *Monographie sur la tuberculose, etc.*, p. 49). La cicatrisation commença de bonne heure, et, au bout d'un mois, l'ulcère fut remplacé par un leucome.

Obs. II. — A. Giambone, de Palerme, 19 ans; lymphatique, constitution médiocre, yeux châtains, bien réglée, se présente le 20 avril 1867. Pas de maladies oculaires; — deux oncles morts de *tubercules pulmonaires;* le père de ces derniers mort de chancre. — Depuis 30 jours, la malade a de la douleur et de la photophobie. Sur le segment externe de la cornée de l'œil gauche, on trouve un dépôt jaunâtre, légèrement saillant. Ce dépôt est circulaire, d'une étendue d'un demi-millimètre; entouré d'une auréole cendrée, qui contraste par sa couleur avec la matière jaunâtre du centre. Je diagnostique un *tubercule de la cornée.*

Une portion de cette matière est examinée à un grossissement de 350 : cellules anguleuses intactes ou en voie de dégénération caséeuse; tissu connectif; détritus graisseux — Même traitement que dans l'*Obs. I.* — Au bout d'un mois, la petite excavation est remplacée par un leucome.

Obs. III. — Tubercules de la choroïde. — Phthisie tuberculeuse,

Sauveur Virga de la Piana dei Greci, 16 ans, lymphatique, — constitution faible, — conformation vicieuse du thorax, appartenant à une famille de tuberculeux.

En 1865, après des travaux des champs extraordinaires, hémoptysies, puis fièvre. Le 24 février 1866, entre à l'hôpital de la Conception (Drs Ferrara et Sneirderbauer) avec tous les signes de la tuberculose pulmonaire, et meurt le 8 mars.

L'autopsie, faite par le professeur Tommasi, à l'école d'anatomie pathologique, montra une tuberculisation généralisée dans les poumons, les plèvres, le foie, la rate, les intestins; le cerveau seul et ses enveloppes n'étaient point attaqués.

En présence de lésions si étendues, je soupçonnai l'existence de tubercules de la choroïde, comme le Dr Manz (de Fribourg) les a le premier signalées. Des coupes circulaires, pratiquées sur l'équateur de l'œil, nous montrèrent deux amas de substance jaunâtre, à la surface extérieure de la choroïde; l'un vers la *macula lutea*, l'autre plus près de la papille. — Le premier de ces amas était le plus gros; il avait environ deux millimètres dans toutes ses dimensions. Une coupe pratiquée sur une des tumeurs montra une substance caséeuse homogène, infiltrée ça et là de pigment à sa périphérie. Cette tumeur était située dans la choroïde et dans la rétine, en partie détruite dans la portion correspondante. — *Examen microscopique* : granules arrondis, les uns grands, les autres petits; libres ou entourés d'une auréole de pigment; cellules globuleuses fusiformes, quelques-unes en voie de dégénération graisseuse; éléments de la rétine atteints par la dégénération. Même résultat fourni par l'examen des tubercules du poumon, sauf les éléments spéciaux de la choroïde.

Réflexions. — Pour comprendre l'existence de tubercules dans la cornée, il faut admettre deux faits fondamentaux : 1° que le tissu connectif existe dans la cornée; 2° que les corpuscules de tissu connectif sont le point de départ de la vie physiologique et du processus pathologique qui se propagent à la cornée.

L'observation microscopique démontre la première de ces propositions. Quant à la seconde, il est facile de s'en rendre compte en se rappelant que les corpuscules de tissu connectif sont des organismes cellulaires, vivant de leur vie propre, développant leurs propres éléments avec leur fonction de nutrition, de mouvement sarcotique de sécretion et de reproduction. Avec de telles propriétés, ils doivent concourir à la vie et à la onservation de la cornée.

Si de tels organismes sont atteints par une irritation de mauvais caractère, ils se multiplient avec plus d'activité, et comme s'ils voulaient conserver leur espèce menacée de destruction. Mais les produits de cette prolifération ne peuvent vivre normalement, au milieu de ce trouble des fonctions; ils sont frappés de métamorphose régressive, le plus souvent de métamorphose caséeuse.

Cette altération est entièrement distincte de celle qu'on observe dans les kératites épithéliales et phlycténulaires. Dans ces formes, l'altération est constituée par un accroissement, en nombre et en volume, des cellules épithéliales, ou encore par leur dégénérescence graisseuse. Ces altérations disparaissent, soit par exfoliation, soit par absorption; cependant, si elles sont plus profondes, il se produit un léger leucoma.

Mais si l'inflammation se propage aux corpuscules, il s'y forme un produit *sui generis*. C'est ce qui a fait écrire au professeur Stellwag (*Manuel d'Oculistique*, p. 67), que le contenu du foyer purulent, dans la cornée, n'est pas toujours identique; ce qui démontre que, si le processus est toujours le même dans sa nature, il présente un certain nombre de modifications qui sont loin d'être connues.

A la page 68, le même auteur écrit que ce produit ressemble beaucoup au *tubercule en voie de ramollissement*; et à la page 75, que, dans des cas très rares, le produit de la kératite suppurative a aussi beaucoup de ressemblance avec le *tubercule ramolli*.

Selon moi, il n'y a pas de doute, c'est du tubercule, comme je l'ai avancé en 1859 et confirmé en 1862. Les observations actuelles viennent encore à l'appui de cette opinion. Le tubercule existe dans la cornée, il se manifeste dans le cours de certaines kératites chroniques, et siége dans l'épaisseur même du parenchyme, où il existe beaucoup de tissu connectif.

Au début, le tubercule se présente sous l'aspect d'un point blanc, tournant sur le gris; au bout de quelques jours, il devient gris et s'entoure d'une aréole blanc-cendrée. Dans cette aréole, on voit des lignes qui se portent du centre à la périphérie, à la manière de rayons. Le tubercule s'accroît et prend une couleur jaunâtre; s'il reste entièrement infiltré dans l'épaisseur de la cornée, il forme un *onyx;* s'il s'ouvre à la surface, il forme un *ulcère;* si enfin il s'ouvre dans la chambre antérieure, il donne lieu à un léger hypopion.

C'est ce que nous avons plusieurs fois observé, notamment dans le cas de *Giambone* (*Obs. II*). Nous avons vu, dans ce cas, la marche lente du tubercule, sa tendance à l'ulcération et le *leucome* ineffaçable qui en est la conséquence; tandis que, dans les phlycténules et dans les abcès

sous-épithéliaux, on observe une simple suppuration, à peine suivie d'une empreinte légère de la cornée.

L'existence de corpuscules spécifiques étant généralement rejetée dans le tubercule, on devait s'attendre à ne trouver au microscope que des éléments physiologiques. On note, en effet, une prolifération de ces éléments; plus tard, ces éléments subissent les dégénérations atrophiques graisseuse, caséeuse et calcaire. Quand ils ne peuvent plus se nourrir d'une manière normale, ils s'atrophient; c'est alors que le foyer se circonscrit et reste souvent en place à la manière d'un corps étranger. Mais ordinairement on observe la dégénération caséeuse; on voit alors une ulcération et plus tard un leucome.

Parmi tous les faits que j'ai observés, je me borne à en citer un seul, afin de ne pas dépasser les limites d'une simple communication.

Obs. IV. — Sauveur Bubbio, 64 ans, forgeur, entra à la clinique le 31 du mois de décembre 1866. Lymphatique. Après avoir eu diverses kératites scrofuleuses très rebelles, il avait été pris d'une vive démangeaison dans l'œil gauche. Nous notons la présence d'un petit point sur le segment interne de la cornée et dans les lames profondes; on s'en est assuré à l'éclairage oblique. Ce point est arrondi, presque jaune et entouré d'une aréole limitée, à peine visible. Le sesqui-iodure de mercure et les astringents restent sans résultats. L'aréole seule diminue un peu; mais le petit point reste à sa place comme un corps étranger. Bubbio sort après deux mois de séjour. Je le revois deux mois après sa sortie; le point est le même et ne gêne en rien la vision.

Pour moi, ce tubercule est passé à l'état corné par atrophie de ses éléments, ou bien à l'état crétacé par afflux de sels calcaires (1).

Tous ces phénomènes se rapportent à l'évolution du tubercule en général; on les observe mieux dans la cornée que dans tout autre tissu, parce qu'ils se passent sous les yeux de l'observateur.

Quant à la tuberculisation de la choroïde, je suis porté à regarder le cas que j'ai observé comme analogue à celui de Manz; c'est-à-dire comme un amas de substance tuberculeuse déposée par métastase. On ne doit pas regarder les lésions de la choroïde et de la rétine comme un effet purement mécanique, mais comme les manifestations d'un nouveau processus tuberculeux; c'est ce que démontre la prolifération des éléments histologiques de ces membranes et la dégénération propre à la métamorphose du tubercule.

(1) Voir dans la « *Tuberculose oculaire* » deux observations de tubercule crétacé. (p. 22-23.)

Conclusions des faits relatés dans la « *Monographie sur la tuberculose oculaire* » et le présent appendice à cette monographie :

1° L'œil, comme tous les tissus, peut être atteint de tubercule;

2° De tous les tissus de l'œil, la cornée est la plus exposée au tubercule, en raison de sa richesse en tissu connectif; la conjonctive, l'iris, la choroïde, la rétine ne sont cependant pas épargnés;

3° Le tubercule de la cornée (que nous observons bien, à cause de la transparence du tissu), part des corpuscules du tissu connectif; c'est dans ces corpuscules, en effet, que s'accomplit la vie physiologique du tissu et que commencent les métamorphoses progressive ou régressive;

4° Le corpuscule frappé par le processus devient le siége d'une prolifération de ses éléments. Ces éléments nouveaux ne peuvent se développer à cause des troubles de leur nutrition; ils deviennent alors le siége d'une dégénération ordinairement caséeuse, et constituent le tubercule avec tendance excavative, comme on l'observe au poumon et ailleurs;

5° La formation néoplasique peut dériver ou d'une cause spécifique, agissant primitivement sur le corpuscule du tissu connectif, ou consécutivement à une kératite;

6° Les phlycténules ou petites papules de la cornée ne sont que de petits abcès épithéliaux; aussi ne dépassent-ils pas la lame élastique. Leur ouverture ne laisse à la surface de la cornée qu'une petite cavité, comblée ensuite par la prolifération épithéliale;

7° Ces phlycténules ne doivent pas être confondues avec le tubercule; elles en diffèrent par l'origine, le siége, les caractères microscopiques, la marche, la terminaison et enfin par le traitement. Les excavations de cause syphilitique sont étendues, irrégulières et non arrondies;

8° Le tubercule de la cornée se présente sous la forme d'un point limité, jaune au centre, entouré d'une auréole cendrée à la circonférence. Il s'accroît en devenant plus jaune et en conservant sa forme arrondie. Il occupe surtout les couches centrales de la cornée; enfin il finit par le ramollissement.

9° La matière tuberculeuse peut s'ouvrir un passage au dehors et constituer un ulcère; entretenue par l'élément spécifique, cette altération s'étend jusqu'aux couches postérieures de la cornée, et peut amener le kératocèle ou la perforation. Si la matière tuberculeuse se dépose entre les lames du tissu connectif, on a l'*onyx;* si elle s'ouvre dans la chambre antérieure on a *l'hypopion*;

10° Parmi les métamorphoses régressives, nous avons observé, sur la

cornée, les dégénérescences atrophique, caséeuse et calcaire (Voir ma *Monographie*, p. 22-23); nous avons eu aussi l'absorption après la dégénérescence graisseuse;

11° La tuberculose oculaire, surtout celle de la cornée, est plus fréquente de l'enfance à l'adolescence, plus rare chez les adultes et peut-être nulle chez les vieillards;

12° Le tempérament lymphatique y prédispose, sans que cependant les autres empêchent son développement;

13° Les femmes en sont plus fréquemment atteintes que les hommes;

14° L'hérédité influe surtout sur la manifestation de la tuberculose en général, et plus en particulier sur la tuberculose oculaire.

15° Nous rappelons les faits de Sauveur Vaginelli, de Palerme, âgé de 11 ans, et de Joaquim Mammola de la Piana dei Greci, âgé de 8 ans. Ces deux enfants étaient atteints de tubercules de la cornée et d'écrouelles au cou. Leurs mères moururent par la suite de tubercules pulmonaires;

16° D'après ce qui a été dit dans la monographie et dans l'appendice, je crois qu'on doit admettre l'existence des tubercules dans l'œil et surtout dans la cornée.

III. *Electro-thérapie oculaire. Guérison de divers cas d'héméralopie et d'autres états pathologiques par la faradisation.* — Il y a deux formes d'héméralopie, l'une *organique*, l'autre *fonctionnelle;* l'héméralopie *organique* se rattache aux maladies de la choroïde et de la rétine : l'intermittence de la fonction n'est pas nette, la pupille est dilatée et le fond de l'œil trouble. Dans l'héméralopie *fonctionnelle*, l'intermittence de la vue est nette, la pupille peu on point dilatée, le fond de l'œil normal.

L'héméralopie *organique* guérit par les onctions mercurielles. L'héméralopie fonctionnelle disparaît souvent par les toniques, les émétiques, la quinine, les fumigations sulfureuses, le séjour dans une chambre obscure etc. Mais ces moyens ne sont pas toujours efficaces et n'agissent jamais qu'avec lenteur.

Dans ma pratique privée, et cette année à la clinique, j'ai essayé la faradisation. Voici les résultats que j'en ai obtenus :

1° Epiphanie Florio de Marineo, 22 ans; héméralope depuis dix jours. Guérie en quatre jours par la faradisation.

2° Joseph Florio, frère de la précédente, 9 ans; héméralope depuis trente jours. Guéri en quatre jours.

3° Anne Florio, sœur des précédents, 11 ans; héméralope depuis onze jours. Guérie en deux jours.

4° Georges Tramonte, de St-Christine, fermier; héméralope l'année précédente; son état s'améliora à la clinique, sous l'influence de la quinine, il ne fut guéri complétement que par son retour dans sa patrie. Nouvelle héméralopie en décembre 1866; entre à la clinique en février 1867. Guéri à la seconde séance de faradisation.

5° Jos. Santorio, de Palerme, 56 ans; cocher, héméralope depuis vingt jours. Guéri en quatre jours.

6° Anne di Falco, de Palerme; héméralope depuis quinze jours. Guérie en quatre jours.

7° Jean Brucato, de Parco, 30 ans; tonnelier; hypertrophie de la rate et héméralopie. Même état après huit séances.

J'ai eu un cas de guérison de strabisme convergent par cause rhumatismale, chez un juge, après 24 séances; les nerfs périphériques avaient été frappés par le rhumatisme; je crois que la cause du mal explique la guérison.

La faradisation m'a aussi donné des résultats satisfaisants dans la névralgie sus-orbitaire.

En avril 1866, après huit séances, j'avais obtenu une amélioration sensible chez Stefano de Terrasini, atteint d'asthénopie accommodative. Le traitement ne put être continué, parce que le malade fut rappelé dans sa patrie. Depuis, j'ai encore guéri parfaitement, en douze séances, deux autres cas semblables.

En résumé, l'électro-thérapie oculaire mérite d'être étudiée; je suis sûr qu'on en retirera d'immenses avantages dans les maladies où l'élément nerveux entre en jeu.

L'ordre du jour étant épuisé, M. DE GRAEFE, président, prend la parole :

MESSIEURS,

Nous voici parvenus au terme de nos travaux. Il ne me reste plus d'autre devoir à remplir que celui de clore cette session, en me félicitant avec vous de ses résultats, et en manifestant la conviction qu'elle ne sera point inutile au développement ultérieur d'une science à laquelle nous avons tous voué notre existence. Si nous devons regretter l'absence de quelques-uns et des plus

distingués de nos confrères, dont les communications antérieures avaient jeté tant d'éclat sur les travaux du Congrès, nous pouvons cependant contempler avec une certaine satisfaction les éléments que nous avons rassemblés ici, et dont la possession ne saurait être, nous nous en assurons, sans fécondité pour l'avenir.

En ce qui me concerne, Messieurs, je vous remercie sincèrement du concours que vous m'avez donné pour assurer la bonne tenue et le bon emploi de ces séances, rendus faciles par la communauté de sentiments et d'idées.

Permettez-moi, en terminant, de remercier en votre nom nos collègues du bureau pour leur bonne volonté et leur empressement à faciliter à nous et à tous la bonne direction et la marche de nos travaux.

Je vous donne rendez-vous, à Berlin, dans quatre années. Au revoir.

De nombreuses acclamations et des applaudissements répétés remercient le Président et le bureau.

La séance est levée à 4 heures et demie.

Le Président,
DE GRAEFE.

Le Secrétaire,
GIRAUD-TEULON.

Le soir de cette même journée, un banquet a réuni, en nombre presqu'égal à celui des inscriptions pour les séances, les membres du Congrès. La plus franche cordialité a régné pendant toute sa durée.

Au dessert, divers toasts ont été portés :

Par M. DE GRAEFE, Président :

« Aux trois savants qui ont, depuis ces dix dernières années, contribué le plus aux progrès de l'ophthalmologie scientifique :

MM. HELMHOLTZ,
DONDERS,
et BOWMAN. »

Par M. HELMHOLTZ ;

« Au savant dont j'occupe la droite, et qui a, plus que personne, contribué à donner à l'ophthalmologie le rang supérieur qu'elle occupe dans le cadre des sciences naturelles, à M. DE GRAEFE. »

Apprenant la circonstance douloureuse qui a, ce jour même, forcé l'un des membres de cette assemblée à se rendre précipitamment auprès d'un cercueil subitement ouvert, un confrère propose qu'un témoignage de la sympathie générale pour M. WARLOMONT soit consigné dans les procès-verbaux de ses séances. — Cette motion est accueillie unanimement.

Expédition de cette décision sera adressée à notre confrère.

Pour relevé conforme :
Les Secrétaires,
GIRAUD-TEULON.
L. WECKER.

ERRATUM.

Page 66, ligne 22. Ajoutez :

« Je saisis l'occasion qui se présente de rappeler ici, comme pouvant servir à la détermination du champ visuel, un fait physiologique bien connu. Si, après avoir fixé les yeux, pendant un certain temps, sur une surface rouge, on les reporte sur un tableau blanc, on voit s'y dessiner en vert, couleur complémentaire, une image représentant exactement la surface de la rétine qui a reçu l'impression de la couleur rouge. C'est le champ visuel. Je fais en ce moment des recherches à ce sujet, qui, je le pense, ne manqueront pas d'utilité et d'intérêt.

TABLE DES MATIÈRES.

Avant-propos 5
Liste des membres présents a la session 11

1re Séance — 12 août 1867.

Installation du Congrès et nomination du bureau définitif. — Discours d'ouverture du président. — Correspondance. — Lettres ministérielles et envois de délégués 17
Communications scientifiques 21
I. Cohn. — De l'exophthalmométrie 21
II. Knapp. — Sur le gliome (encéphaloïde) de la rétine. — *Discussion.* (MM. Sichel. — Testelin. — Knapp, — De Graefe. — Wecker — Critchett. — Arlt.) 25
III. Laurence. — Recherches sur l'extirpation de la glande lacrymale, pour la cure radicale des maladies des voies lacrymales. — *Discussion.* (MM. Wecker. — Arlt. — Cervera. — Knapp. — Critchett. — Warlomont. — Delgado. — Carreras. — Giraud-Teulon) 35

2e Séance. — 13 août 1867.

IV. Helmholtz. — De la production de la sensation du relief dans l'acte de la vision binoculaire 53
V. De Graefe. — Sur la ténotomie partielle de l'élévateur de la paupière, dans la maladie de Basedow 58
VI. Id. — Sur la section du nerf optique dans les affections pénibles de l'œil 59
VII. Id. — Sur une nouvelle modification de détail dans un des temps de l'extraction de la cataracte, par l'incision linéaire modifiée 61
VIII. Wecker. — Instrument nouveau pour la mensuration du champ visuel superficiel. — *Discussion.* — (MM. Knapp. — Javal. — Laurence.) 64
IX. Robert-Houdin. — Présentation de quatre instruments nouveaux : 1° Un pupilloscope. — 2° Un pupillomètre. — 3° Un rétinoscope. — 4° Un diopsimètre. — *Discussion.* (MM. Helmholtz. — Otto-Becker. — Nagel) 66
X. Otto-Becker. — Exposé des résultats statistiques de l'extraction linéaire modifiée (procédé de M. de Graefe) obtenus dans la clinique de M. Arlt. — *Discussion.* (MM. Melchior. — Knapp. — Critchett. — Mannhardt. — Ed. Meyer. — Höring. — Arlt. — Quaglino. — Küchler. — Coursserant) 72

3e Séance. — 14 août 1867.

Séance du matin.

XI. Otto-Becker. — Supplément à la précédente communication. (X.) *Discussion.* (MM. Kanka. — Testelin. — De Graefe. — Arlt. — Knapp.) 93
XII. Liebreich. — Présentation de malades opérés par lui de déviations des axes des yeux, par la modification qu'il a apportée au procédé général. — *Discussion.* (MM. Javal. — De Graefe. — Knapp. — Wecker. — Coursserant. — Giraud-Teulon.) 104
XIII. Blessig. — Sur une forme d'irido-choroïdite compliquant la fièvre récurrente de Russie 114
XIV. Iwanoff. — Communication sur un cas de *myôme*, et sur trois cas de décollement de l'hyaloïde. — *Discussion.* (Knapp.) 118
XV. De Welz. — Moyens de découvrir la simulation de l'amaurose uni-latérale. — *Discussion.* (MM Laurence. — Javal.) 125
XVI. Förster. — Communication sur ses mensurations du champ visuel monoculaire, dans diverses maladies de la rétine et du nerf optique 125
Discussion sur le siége et la date du prochain Congrès 132

4e Séance. — 14 août 1867.

Séance du soir.

Communications du bureau. — Dépôt de livres 135
Communications scientifiques 135
XVII. Ed Meyer. — De la section des nerfs ciliaires dans l'ophthalmie sympathique de l'œil. — *Discussion.* (MM. Critchett. — Sichel. — Testelin. — Ansiaux.). 135
XVIII. Faye. — De la possibilité d'obtenir l'arrêt de développement ou même la rétrogression d'une cataracte 141
XIX. Javal. — Sur l'utilité de l'adoption du système métrique dans la mesure de la réfraction. — *Discussion.* (MM. Nagel. — Borelli.) 142
XX. Giraud-Teulon. — Présentation d'un instrument pour la mensuration ophthalmoscopique de la papille du nerf optique 146
XXI. Borelli. — Observation d'un cas rare de tumeur intra-orbitaire avec hypertrophie des deux paupières 149
XXII. Delgado. — Exophthalmos de l'œil gauche, causée par une tumeur intra-crânienne (Suite, voir Compte-Rendu de 1862) 155
XXIII. Dor. — Présentation d'un instrument pour la détermination de la tension oculaire et la mesure des courbures du globe en ses différents points 162
XXIV. Galezowski. — Notes sur la choroïdite syphilitique et l'acromatopsie 165
XXV. Knapp. — Détermination, au moyen de l'ophthalmoscope, des épaisseurs des exsudats et dépôts divers dans les profondeurs de l'œil 165
XXVI. Thielesen. — De l'amblyopie nicotique (Note lue par M. Sichel) 168
XXVII. Loureiro. — Mémoire sur le même sujet 170
XXVIII. De Graefe. — Du diagnostic ophthalmoscopique des tubercules de la choroïde 174
XXIX. Em. Martin. — De l'inoculation blennorrhagique dans le pannus 175
XXX. Ansiaux (J.). — Sur un cas de cataracte traumatique présentant des symptômes particuliers. — Observations de myopie guérie par l'extraction 178
XXXI. Arcoleo. — Observation de tumeur gommeuse reconnue dans le chiasma du nerf optique 185
XXXII. Id. — Appendice à une monographie de la tuberculose oculaire 188
XXXIII. Id. — Electro-thérapie oculaire 194
Clôture de la session 195
Banquet du Congrès 196